

ไตวายอย่างเฉียบพลัน และการใช้ยาลดไข้

รัชนี เซ็นศิริวัฒนา* บรรลือ ไอยะรา*
พิสนธ์ จงตระกูล* พงษ์พีระ สุวรรณกุล**

Sensirivatana R, I-yara B, Chongtrakul P, Suwangool P, Acute renal failure and antipyretics. Chula Med J 1983 Jul; 27 (4) : 229-235

Reported two cases of acute renal failure after receiving parenteral antipyretics (dipyron). The first case was the boy aged 14 years old, received Dipyron 1 gram intramuscularly. He was fainting from anemia and became oliguria with rising BUN and creatinine. The histopathology of kidney showed acute tubular necrosis. The second case was the eight day old boy received 62.5 mg of dipyron intramuscularly. He developed hyperpnea, hypertension, convulsion and coma. He was oliguria and had increased BUN and creatinine. His acute renal failure course was similar to that of the ischemic type except relatively low urinary sodium. Both cases had serious clinical course from the action and side effect of this antipyretics. With good and careful supportive treatment, both patients had complete recovery.

* ภาควิชากุมารเวชศาสตร์ คณะแพทยศาสตร์ จุฬาลงกรณ์มหาวิทยาลัย

** ภาควิชาพยาธิวิทยา คณะแพทยศาสตร์ จุฬาลงกรณ์มหาวิทยาลัย

ยาลดไข้เป็นยาที่นิยมใช้กันอย่างแพร่หลาย และเป็นยาที่มีประโยชน์อย่างมหาศาล แต่ก็มีโทษเช่นกัน โทษของยาลดไข้เกิดจากผลแทรกซ้อน และอาจเกิดจากฤทธิ์ของยาโดยตรงก็ได้ เกิดได้ทั้งที่ใช้ในระยะสั้นและที่ใช้ติดต่อกันเป็นเวลานาน^(1,2,8) อาการแทรกซ้อนที่สำคัญและยังผลให้ผู้ป่วยเสียชีวิตได้คือไตวาย ซึ่งรายงานเกี่ยวกับไตวายจากยาลดไข้มีน้อยมาก⁽⁴⁾ ผู้รายงานได้มีโอกาสดูแลรักษาผู้ป่วยไตวายหลังจากได้ยาลดไข้ชนิดฉีดจำนวน 2 ราย ผู้ป่วยมีอาการรุนแรงมาก แต่ก็ได้รับการดูแลรักษาจนรอดชีวิต

รายงานผู้ป่วย

ผู้ป่วยรายที่ 1 เป็นเด็กผู้ชายอายุ 14 ปี รั่วไว้โรงพยาบาลเมื่อวันที่ 8 ตุลาคม 2522 ด้วยเรื่องอ่อนเพลียและเป็นลม 7 วันก่อนมาโรงพยาบาล มีอาการตัวร้อนปวกเมื่อยตามตัว ไปหาแพทย์ที่อนามัย ได้ยาลดไข้ acetaminophen มารับประทาน อาการไม่ทุเลาลง 3 วันก่อนมาโรงพยาบาล จึงไปหาแพทย์ที่อนามัยอีกครั้ง และได้รับยาลดไข้ Bonpyrin (dipyron) 1 gram เข้ากลั้มกลับมา ผู้ป่วยมีอาการปัสสาวะน้อยลงเป็นสีน้ำตาลเข้ม เพลียและเป็นลม จึงมาโรงพยาบาลจุฬาลงกรณ์ การตรวจร่างกายพบว่าเด็กเจริญเติบโตสมอายุ แต่ดูเจ็บป่วย

อย่างเฉียบพลันและรุนแรง ซีกมาก แต่ตัวไม่เหลือง อุณหภูมิร่างกาย 38.6°C, ชีพจร 108 ครั้ง/นาที การหายใจ 20 ครั้ง/นาที และความดันโลหิต 110/70 มม.ปรอท น้ำหนักตัว 42 กิโลกรัม การตรวจร่างกายอย่างอื่น ปรากฏปกติ

การตรวจทางห้องปฏิบัติการ

1. Complete blood count : Hemoglobin 6.5 gm/dl, Wbc 17, 650/cumm, neutrophil 82 %, lymphocyte 12 % monocyte 6 %, reticulocyte 2.2/1000 Rbc, platelet 27, 360/cumm, Rbc morphology เป็น hypochromic normocytic.
2. G6PD.- deficiency
3. urinalysis : ความถี่จำเพาะ 1.025, Rbc 4-7/H.D, Wbc 5-10/H.D, many necrotic tubular cells/slide
4. blood chemistry : Na 139, K 3.3, CO₂ 21, Cl 92 mMole/L, BUN/Cr = 140/5.2 mg/dl.
5. urine electrolyte : Na 2, K 29, Cl 2 mMole/L
6. creatinine clearance 62.0 ml/min./1.73 m.²

การดำเนินของโรค

วันแรกที่รับไว้โรงพยาบาล ผู้ป่วยมีอาการอ่อนเพลีย ซีด ปัสสาวะออกน้อยประมาณ 150 มล. ต่อวัน การตรวจทางห้องปฏิบัติการพบว่า hemoglobin 8.6 gm/dl, platelet 27,360/cumm การตรวจปัสสาวะมีความถ่วงจำเพาะ 1.025, Rbc 4-7/H.D., WBC 5-10/H.D, many necrotic tubular cell. Blood chemistries BUN/Cr = 140/5.2 mg/dl, Na 139, K 3.3, Cl 92, CO₂ 21 mMole/L Urine electrolyte Na 2, K 29, Cl 2mMole/L ผู้ป่วยได้รับการวินิจฉัยว่าเป็นโรคไตวายอย่างเฉียบพลัน ได้ทำการเจาะเนื้อไตมาตรวจเมื่ออยู่โรงพยาบาลได้ 3 วัน พบว่าเป็น acute tubular necrosis (รูปที่ 1,2) ต่อมาผู้ป่วยเริ่มมีปัสสาวะออกมากขึ้น อาการทั่วไปหายเป็นปกติ ค่า BUN และ creatinine เท่ากับ 13 และ 11.1 mg/dl ในวันที่ 10 ของการอยู่โรงพยาบาล

ผู้ป่วยรายที่ 2 เป็นเด็กชายอายุ 8 วัน รับไว้โรงพยาบาลวันที่ 23 ธันวาคม 2524 ด้วยเรื่อง หอบหายใจลำบาก และไม่รู้สึกตัวก่อนมาโรงพยาบาล มารดาให้ประวัติว่า 2 วันก่อนมาโรงพยาบาล ผู้ป่วยตัวร้อนไม่ยอมกินนมและถ่ายอุจจาระเหลวชนิดหน้อย วันที่รับไว้โรงพยาบาลตอนเช้ามารดาพาผู้ป่วยไปกวาดยา กลับมาบ้านผู้ป่วยมีการเกร็ง จึงพาไปโรงพยาบาล

เอกซน ผู้ป่วยได้รับ phenobartital 10 mg และ Metilon (dipyron) 62.5 mg ฉีดเข้ากล้ามเนื้อ ต่อมาผู้ป่วยเริ่มไม่ค้อยรู้สึกตัวและหอบหายใจลำบาก มารดาจึงพามาโรงพยาบาล

การตรวจร่างกาย ผู้ป่วยน้ำหนักตัว 2,640 กรัม อุณหภูมิร่างกาย 35°C หัวใจเต้น 160 ครั้ง/นาที และการหายใจ 64 ครั้ง/นาที ผู้ป่วยมีอาการขาดน้ำเล็กน้อย หอบ การตรวจทางระบบประสาท ผู้ป่วยตอบสนองต่อการกระตุ้นโดย deep pain ส่วนการตรวจอย่างอื่นปกติหมด

การตรวจทางห้องปฏิบัติการ

1. complete blood count : Hemoglobin 13.9 gm/dl, Wbc 11,800/cumm, neutrophil 44 %, lymphocyte 52 %, monocyte 3 % eosinophil 1 %, adequate platelet.
2. urinalysis : ความถ่วงจำเพาะ 1.012, PH 5, protein 1⁺, sugar 2⁺, broad cast, uric acid crystal
3. blood chemistry : Na 147, K 7.5, CO₂ 6, Cl 105 mMole/L. BUN/Cr = 68/3.25 mg/dl.
4. urine etectrolyte : Na 2, K 26, Cl 8 mMole/L

การดำเนินของโรค

หลังจากรับผู้ป่วยไว้ในโรงพยาบาลแล้ว ผู้ป่วยหอบมากขึ้น และหมดความรู้สึก ไม่มี ปัสสาวะ ความดันโลหิตขึ้นเป็น 110/70 มม.ปรอท เจาะหลังพบว่ามีความดันน้ำไขสันหลัง สูง 180 มม. น้ำ ผลเลือด BUN และ creatinine เป็น 68 และ 3.25 mg % serum electrolyte มี potassium สูง 7.5 และ CO₂ ทำ 6mMole/L urine electrolyte มีค่า sodium 2 และ potassium 26 mMole/L การตรวจปัสสาวะมี specific gravity 1.031 มี protein 1⁺ sugar 2⁺ granular cast และ broad cast ให้การวินิจฉัยว่าผู้ป่วยเป็นไตวายอย่างเฉียบพลัน ผู้ป่วยได้รับการรักษาแบบประคับประคอง โดยการให้น้ำตามจำนวนที่ร่างกายต้องการแก้ไขภาวะความเป็นกรดของเลือดและลดค่าของ potassium ในเลือดที่สูง 2 วันต่อมาผู้ป่วยอาการทั่วไปดีขึ้น หอบน้อยลง เริ่มรู้สึกตัว และมีปัสสาวะออกมาก ค่า BUN และ creatinine ลดลงเหลือ 28 และ 1.2 mg % และค่า serum electrolyte กลับมาสู่ปกติและมี sodium ขับออกมาทางปัสสาวะ 70 mMole/L ต่อจากนั้นผู้ป่วยก็เริ่มมีอาการดีขึ้นเรื่อยๆ จนเป็นปกติประมาณสองสัปดาห์ของการอยู่โรงพยาบาล ค่า BUN และ creatinine กลับมาสู่ปกติ 6.7 และ 0.5 mg/dl.

วิจารณ์

ยาที่คล้ายคลึงกับ salicylate (salicylate like compound) ซึ่งมีฤทธิ์ในการลดไข้ แก้ปวด และลดการอักเสบ จะแบ่งเป็นกลุ่มใหญ่ๆ ได้ 2 กลุ่ม⁽²⁾ คือ

1. Para-aminophenol derivatives ซึ่งได้แก่ยาพวก acetaminophen และ phenacetin
2. Pyrazolon derivatives ซึ่งได้แก่ยาพวก antipyrine, aminopyrine และ phenylbutazone

ยาในกลุ่ม pyrazolon มีฤทธิ์ที่ดีในการลดไข้และลดการอักเสบ แต่ก็มีผลแทรกซ้อนมาก เช่นพวก phenylbutazone สามารถทำให้เกิด renal failure และ hepatic failure และพวก aminopyrine สามารถทำให้เกิด fatal agranulocytosis และ renal failure ได้ ดังนั้นยาในกลุ่มของ pyrazolon group จึงเป็นยาที่ห้ามใช้ในหลายประเทศ เช่น สหรัฐอเมริกา ได้ห้ามใช้ยานี้ตั้งแต่ปี ค.ศ. 1941⁽¹⁾ ยาที่ผู้ป่วยทั้ง 2 รายได้รับคือ dipyrone ซึ่งเป็น methane-sulfonate derivative ของ aminopyrine มีคุณสมบัติในการละลายตัวสูง สามารถจะนำมาใช้โดยการฉีดเข้ากล้ามเนื้อได้ ถึงแม้ว่า dipyrone จะมีฤทธิ์ในการลดไข้และแก้ปวดก็มาก และยังสามารถจะให้ทางการฉีดได้ แต่ผลแทรกซ้อน

ก็มีมากเช่นเดียวกับที่พบในพวก aminopyrine ที่กล่าวมาแล้ว

Eknoyan⁽⁴⁾ ได้รายงานผู้ป่วยไตวายอย่างเฉียบพลันจากการได้รับรักษา aminopyrine เพื่อลดไข้ในผู้ป่วยหญิงอายุ 37 ปี บวายเป็น Hodgkin's disease และผู้ป่วยเสียชีวิต แต่ไม่สามารถทำการตรวจศพได้ และลักษณะของไตวายอย่างเฉียบพลันในผู้ป่วยรายนี้เป็นแบบ ischemic renal failure นอกจากรายงานนี้แล้ว ก็ไม่มีรายงานที่เกี่ยวข้องกับไตวายจาก dipyrone อีก ผู้ป่วยทั้งสองในรายงานนี้มีอาการของ dipyrone เป็นพิษที่รุนแรงมาก โดยที่ผู้ป่วยรายที่หนึ่งหลังได้ยา dipyrone ฉีดเข้ากล้ามเนื้อแล้ว มีผลทำให้ hemoglobin และ platelet ลดลง และมีการเพิ่มของ reticulocyte การลดลงของ hemoglobin ซึ่งเกิดจาก hemolysis นี้ อาจจะเกิดจากฤทธิ์ของ dipyrone โดยตรง⁽¹⁾ หรือเกิดจากผลของ dipyrone ร่วมกับการขาดเอ็นไซม์ G6PD คงบอกแน่นอนไม่ได้ ส่วนอาการไตวายซึ่งพบในผู้ป่วยทั้งสองรายนี้ มีลักษณะเป็นแบบ ischemic renal failure แต่ปริมาณของโซเดียมในปัสสาวะต่ำ อาการไตวายน่าจะเกิดจากฤทธิ์ของยา ซึ่งไปขัดขวางการสร้าง prostaglandin ที่บริเวณ renal medulla⁽⁶⁾

ทำให้โซเดียมและน้ำคูลซึมกลับมาก บริเวณ proximal tubule เกิดอาการคั่งของโซเดียมและน้ำในกระแสโลหิต ทำให้ความดันโลหิตและความดันสมองขึ้นสูง ถึงเห็นได้ชัดเจนในผู้ป่วยรายที่ 2 ดังนั้นปริมาณของโซเดียมในปัสสาวะจึงน้อยลงไม่เหมือนกับพวก ischemic renal failure ทั่วไป ซึ่งปริมาณโซเดียมในปัสสาวะจะสูง ในขณะที่ความถ่วงจำเพาะของปัสสาวะต่ำ⁽⁶⁾ ผู้ป่วยรายที่ 1 มีผลชันเนื้อไตที่แสดงความเปลี่ยนแปลงแบบ acute tubular necrosis ผู้ป่วยทั้งสองรายได้รับการรักษาแบบประคับประคองและผู้ป่วยรอดชีวิต

จากรายงานของผู้ป่วยทั้งสองรายนี้ จะเห็นได้ว่ายา dipyrone สามารถทำให้เกิดอันตรายได้ ทั้งในขนาดปกติ (ในผู้ป่วยรายที่ 1) และเมื่อให้ยาเกินขนาด (ในผู้ป่วยรายที่ 2) ผลแทรกซ้อนซึ่งเกิดขึ้นรุนแรงมากและเป็นอันตรายต่อชีวิต โดยมีสภาพของไตวายอย่างเฉียบพลันร่วมกับการเปลี่ยนของทางระบบโลหิต การหมุนเวียนของเลือดและทางสมอง ดังนั้นการจะใช้ยาประเภทนี้ แพทย์น่าจะได้ใคร่ครวญถึงผลได้และผลเสียของยานี้ เพื่อจะช่วยลดข้อควรอันสามารถจะป้องกันได้

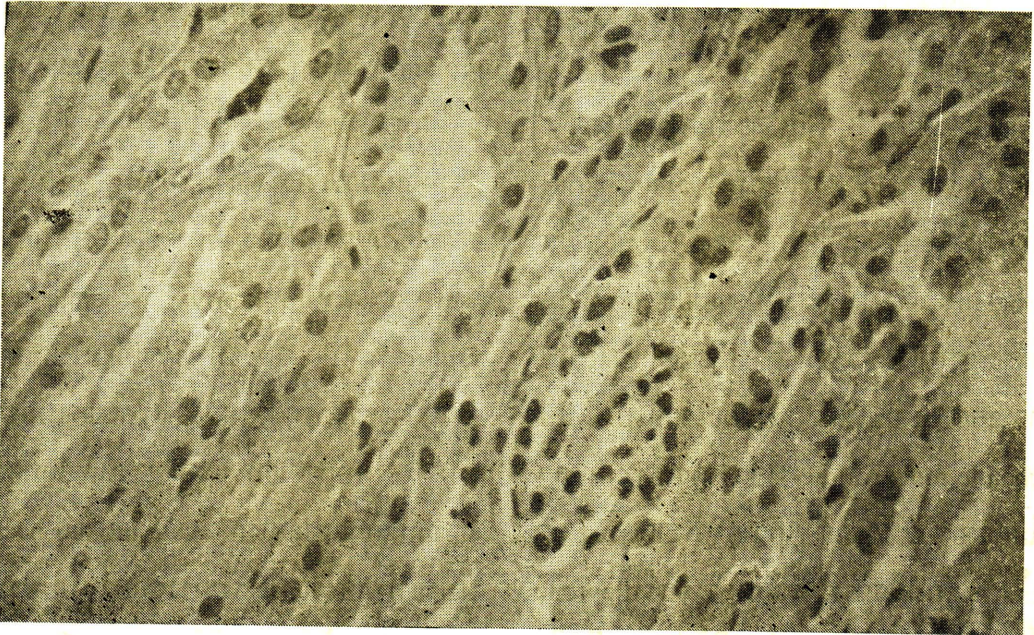


Fig. 1. Tubular cell showing degeneration and some showing regeneration (Hematoxylin-eosin $\times 400$)

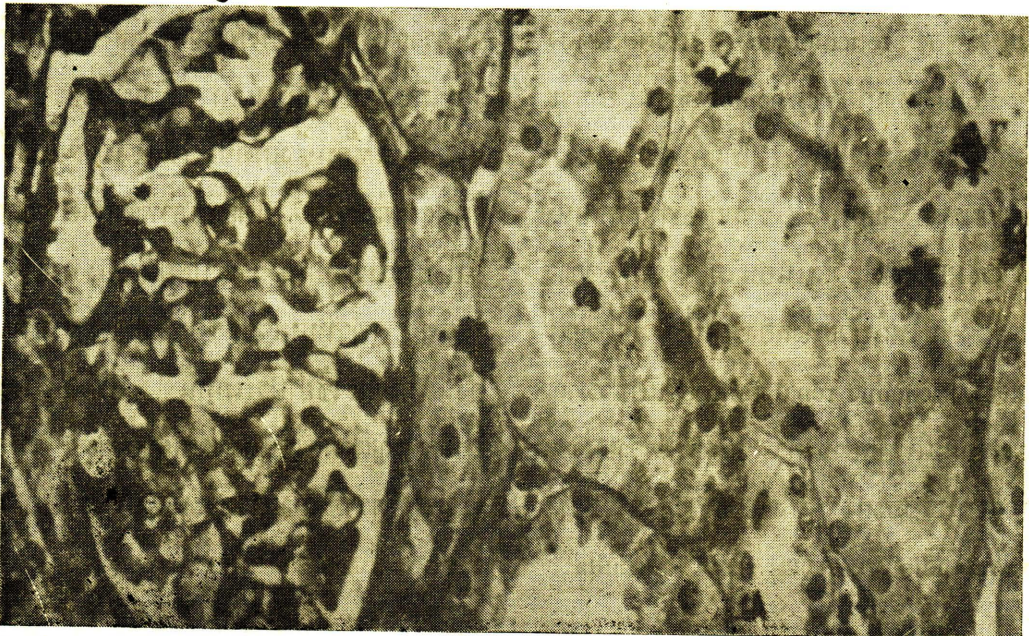


Fig. 2. Regeneration of tubular cell with normal glomeruli (Hematoxylin-eosin $\times 400$)

อ้างอิง

1. Woodbury DM, Fingl E. Analgesic-antipyretics, anti-inflammatory agents, and drugs employed in the therapy of gout: Goodman LS and Gilman A: The pharmacological Basis of therapeutics. 5th ed, New York: Macmillan, 1975
2. Gilman A. Analgesic nephrotoxicity: Pharmacological analysis. Am J Med 1964 Feb; 36 (2): 167-173
3. Huguley CM Jr. Agranulocytosis induced by dipyron, a hazardous antipyretics and analgesic. J Am Med Assoc 1964 Sept; 189 (12): 839-941
4. Eknoyan E, Matson JL. Acute renal failure caused by Aminopyrine. JAMA 1964 Dec; 190 (10): 934-936
5. Shelley JH. Pharmacological mechanisms of analgesic nephropathy. Kidney Int 1978; 13: 15-26
6. Holliday MA, Potter DE, Dobrin RS. Treatment of renal failure in children. Pediatr Clin N Am; 18(2):613-624