

มะเร็งปอดชนิดเซลล์ขนาดเล็กในโรงพยาบาลจุฬาลงกรณ์

สมเกียรติ วงษ์ทิม* วิศิษฐ์ อุดมพาณิชย์*
ศักดิ์ชัย ลิ้มทองกุล* ประดิษฐ์ เจริญตาก*
ชัยเวช นุชประยูร* สุรีย์ จูตะฐาน**

Wongthim S, Udompanich V, Limthongkul S, Charoenlap P, Nuchprayoon C, Thitathan S. Small cell lung cancer in Chulalongkorn Hospital. Chula Med J 1988 Feb; 32 (2) : 129-135

Small cell lung cancer (SCLC) has biologic and clinical characteristics that make it significantly distinct from other types of lung cancer. Clinically, SCLC is the most rapidly progressive and more than two-thirds of the patients have widely disseminated disease at the time of diagnosis. We analysed cases of primary bronchogenic carcinoma at Chulalongkorn Hospital during 1982-1986 and found ninety cases of SCLC. It accounts for about 19% of all lung cancer. The disease affects both males and females in the ratio of 5:1, having a mean age 58 years. Almost all of the patients had history of heavy smoking and symptoms due to the primary tumor in the lung such as cough, hemoptysis. Chest roentgenography showed hilar or perihilar mass in about 80% of cases. Eighty-five percent of the patients were diagnosed by fiberoptic bronchoscopic tissue biopsy and pathologic examination. If left untreated, the mean survival period was 3.7-16 weeks. Twenty-three patients were treated by radiation, chemotherapy and surgery, either alone or in combination. Survival was extended to 19.2-52.2 weeks; two cases were suspected of having been cured. At present, combination chemotherapy is the treatment of choice for SCLC.

Reprint requests : Wongthim S, Department of Internal Medicine, Faculty of Medicine, Chulalongkorn University, Bangkok 10500, Thailand.

Received for publication. May 21, 1987.

* ภาควิชาอายุรศาสตร์ คณะแพทยศาสตร์ จุฬาลงกรณ์มหาวิทยาลัย

**ภาควิชารังสีวิทยา คณะแพทยศาสตร์ จุฬาลงกรณ์มหาวิทยาลัย

มะเร็งปอดชนิด small cell (SCLC) พบประมาณ 20% ของมะเร็งปอดทั้งหมด⁽¹⁾ และมีคุณลักษณะแตกต่างจากชนิดอื่น ๆ กล่าวคือ มีการกระจายเร็วมากแม้พบเป็นก้อนเล็กในปอดก็มักจะกระจายไปยังอวัยวะอื่นแล้ว ทำให้ไม่สามารถรักษาให้หายขาดด้วยการรักษาเฉพาะที่ เช่น การผ่าตัดหรือรังสีรักษาจำเป็นต้องให้การรักษาด้วยยาเคมีบำบัดเป็นหลักและอาจให้การรักษาเฉพาะที่ร่วมไปด้วย ระยะของโรคแบ่งเป็น 2 ระยะคือ limited stage หมายถึงรอยโรคอยู่เฉพาะในบริเวณปอดข้างใดข้างหนึ่ง รวมถึงบริเวณต่อมน้ำเหลืองเหนือกระดูกไหปลาร้า และ extensive stage หมายถึงโรคกระจายออกจากปอดข้างหนึ่งไปสู่ด้านตรงข้ามหรือไปยังอวัยวะอื่น ๆ พบว่า 70% ของผู้ป่วยขณะวินิจฉัยได้อยู่ในระยะ extensive stage แล้ว⁽²⁾, เนื่องจากมะเร็งปอดเป็นปัญหาที่กำลังเพิ่มขึ้นในประเทศของเรา เป็นโรคที่สัมพันธ์กับการสูบบุหรี่จึงสามารถป้องกันได้ และอาจได้ผลดีต่อการรักษาด้วยยาเคมีบำบัด การเลือกผู้ป่วยจะสามารถได้ complete remission และหายจากโรคได้ เราจึงได้ทำการศึกษาผู้ป่วย SCLC ในโรงพยาบาลจุฬาลงกรณ์ในระยะ 5 ปี

1. วิธีการศึกษา

ได้ทำการศึกษาวินิจฉัยผู้ป่วยมะเร็งปอดชนิดที่เป็น primary bronchogenic carcinoma ตั้งแต่เดือนมกราคม พ.ศ. 2525 ถึงเดือน ธันวาคม พ.ศ. 2529 โดยผู้ป่วยทุกรายได้รับการวินิจฉัยจากลักษณะทางคลินิกร่วมกับลักษณะทางพยาธิสภาพของเนื้อเยื่อซึ่งได้จากการตัดชิ้นเนื้อในการใช้กล้องตรวจหลอดลมหรือผ่าตัดปอด หรือใช้เข็มเล็กเจาะเข้าไปในปอดโดยตรง หรือตัดชิ้นเนื้อจากบริเวณมะเร็งแพร่กระจายข้อมูลทั้งหมดรวบรวมได้จากสมุดบันทึกผลการตรวจหลอดลมด้วยกล้องส่อง, สมุดบันทึกผลการเจาะปอด, และแฟ้มประวัติผู้ป่วย ตลอดจนจนภาพรังสีทรวงอกและรายงานลักษณะการตรวจทางพยาธิวิทยา

2. ผลการศึกษา

ในระยะเวลา 5 ปี พบผู้ป่วยมะเร็งปอดทั้งหมด 475 ราย เป็นชนิด SCLC 90 ราย (19%) ผู้ป่วยมีอายุตั้งแต่ 36-84 ปี เฉลี่ย 58 ปี และพบว่า 87% ของผู้ป่วย

มีอายุอยู่ระหว่าง 50-70 ปี เป็นชายต่อหญิง 5 : 1 ผู้ป่วยเกือบทั้งหมดมีประวัติสูบบุหรี่ โดยเฉลี่ยสูบ 1 ซอง/วัน นาน 20-30 ปี มีผู้ป่วย 2 ราย หยุดสูบบุหรี่มานานเกิน 10 ปี แต่ผู้ป่วยทั้ง 2 ราย อายุมากกว่า 80 ปี สูบบุหรี่มากกว่า 1 ซอง/วัน นานกว่า 30 ปี ผู้ป่วยหญิง 4 ราย ไม่มีประวัติสูบบุหรี่ แต่ 2 รายมีสามีสูบบุหรี่จัด อีก 2 รายไม่ได้บันทึกไว้

2.1 ลักษณะอาการและอาการแสดง

ผู้ป่วย 89 ราย (99%) มีอาการซึ่งเกิดจากมะเร็งนำผู้ป่วยเข้าโรงพยาบาล สำหรับผู้ป่วยเพียง 1 รายที่ไม่มีอาการเกี่ยวข้องกับมะเร็งตรวจพบก้อนในปอดโดยบังเอิญจากภาพรังสีทรวงอก เนื่องจากผู้ป่วยเข้ารับรักษาตัวในโรงพยาบาลจากอุบัติเหตุถูกรถชน พบว่าผู้ป่วย 71 ราย (78%) มีอาการนำก่อนวินิจฉัยได้น้อยกว่า 3 เดือน (ตั้งแต่ 1 วัน ถึง 6 เดือน) อาการนำที่สำคัญคืออาการที่เกี่ยวข้องกับมะเร็งในปอด ได้แก่ อาการไอ ไอเป็นเลือด เหนื่อยง่าย เป็นต้น ดังแสดงไว้ในตารางที่ 1 มีผู้ป่วย 7 รายมาด้วยอาการนำนอกกระบบทางเดินหายใจ กล่าวคือ 3 ราย มีอาการจากมะเร็งแพร่กระจายเข้าไปในระบบประสาทกลาง คือปวดศีรษะ, ชัก, แขนขาอ่อนแรง, อย่างละ 1 ราย ผู้ป่วย 2 ราย มาโรงพยาบาลเพราะคลำพบก้อนต่อมน้ำเหลืองโตที่คอ และ 1 รายมาด้วยอาการปวดกระดูกสันหลังเนื่องจากมะเร็งแพร่กระจาย อาการและอาการแสดงที่เกิดจากมะเร็งแพร่กระจายขณะวินิจฉัยได้ ได้แก่ต่อมน้ำเหลืองที่คอโต 8 ราย, ปวดศีรษะ 7 ราย, ปวดกระดูก 5 ราย, ชัก 1 ราย, แขนขาอ่อนแรง 1 ราย และก้อนในท้อง 1 ราย

อาการและอาการแสดงซึ่งไม่ได้เกิดจากมะเร็งแพร่กระจาย พบว่าเบื่ออาหารผอมลง 58 ราย (64%), อาการไข้ 7 ราย นอกจากนี้พบ SIADH, Cushing's syndrome และ Polydermatomyositis อย่างละ 1 ราย

2.2 ลักษณะภาพรังสีทรวงอก

ผู้ป่วย 72 ราย (80%) มีลักษณะภาพรังสีทรวงอกเป็นก้อนในบริเวณขั้วปอด (hilar or perihilar mass) และ 51 ราย (55%) มีลักษณะของกลีบปอดแฟบ (atelectasis) หรือปอดอักเสบจากหลอดลมอุดตัน (postobstructive pneumonitis) ดังแสดงไว้ในตารางที่ 2 และภาพที่ 1

Table I Clinical Manifestation Due To The Primary Tumor.

Symptom and Signs	Number	%
Cough	72	80
Hemoptysis	29	32
Dyspnea	24	26
Chest pain	18	20
SVC syndrome	10	11
Hoarsness	8	9
Wheezing	5	5
Dysphagia	2	2

Table II Roentgenographic Appearance of SCLC.

Roentgenographic Findings	Number	%
1. Hilar or perihilar mass	72	80
2. Parenchymal pulmonary lesion		
2.1 Small mass (< 4 cm)	7	7
2.2 Large mass (> 4 cm)	6	6
2.3 Apical mass	1	1
2.4 Multiple mass	1	1
2.5 Collapse, Obstructive pneumonitis	51	56
3. Intrathoracic extrapulmonary		
3.1 Mediastinal mass or widening	10	11
3.2 Pleural effusion	14	15
3.3 Elevation of hemidiaphragm	10	11
3.4 Chest wall lesion	3	3

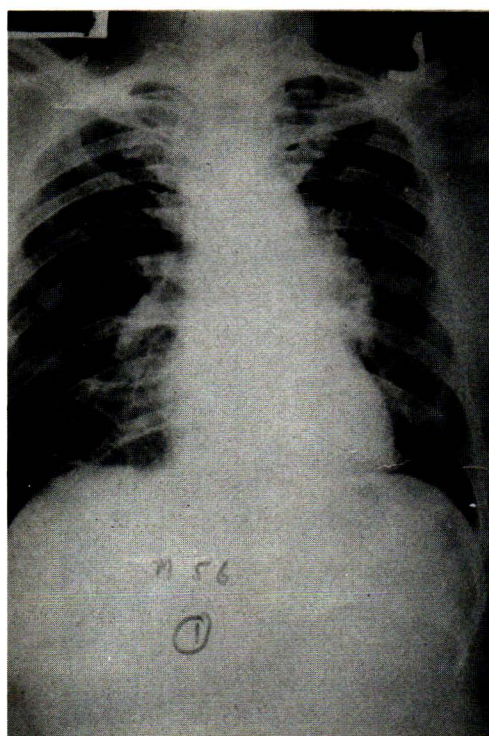


Figure 1 Chest roentgenogram showing left hilar mass.

2.3 การวินิจฉัย

ผู้ป่วย 80 รายได้รับการส่องกล้องตรวจหลอดลม เห็นมะเร็ง 76 ราย (95%) และทั้งหมดตัดชิ้นเนื้อตรวจพบพยาธิสภาพพิสูจน์เป็น SCLC จากลักษณะที่เห็นในกล้องตรวจหลอดลมพบว่า 61 ราย (80%) มีลักษณะเป็นเยื่อหลอดลมบวมหนาเพราะมะเร็งแทรกอยู่ (submucosal plaque) ทำให้หลอดลมตีบแคบโดยรอบ (concentric narrowing) (ภาพที่ 2) ผู้ป่วย 15 ราย (20%) พบลักษณะเป็นก้อนเนื้อออก (fungating mass) ในหลอดลม ตำแหน่งของมะเร็งที่พบอยู่ในหลอดลม คือ บริเวณหลอดลม mainstem bronchus 34 ราย (45%) และบริเวณหลอดลมปอดส่วนบนด้านขวา 20 ราย (26%) ด้านซ้าย 17 ราย (22%) ที่เหลือ 5 ราย พบบริเวณ intermediate bronchus 2 ราย, หลอดลมปอดส่วนล่างด้านขวา 2 ราย และด้านซ้าย 1 ราย สำหรับผู้ป่วย 4 ราย ที่ได้รับการตรวจหลอดลมแต่ไม่พบความผิดปกติของเยื่อหลอดลมนั้น มี 2 รายที่เห็นหลอดลมตีบแคบถูกกดจากภายนอกในผู้ป่วยที่มีก้อนใน mediastinum และ 2 ราย ซึ่งมีก้อนในชายปอดมีลักษณะหลอดลมปกติ ซึ่งผู้ป่วยทั้ง 4 รายนี้ตรวจไม่พบเซลล์มะเร็งจากการตัดเนื้อ

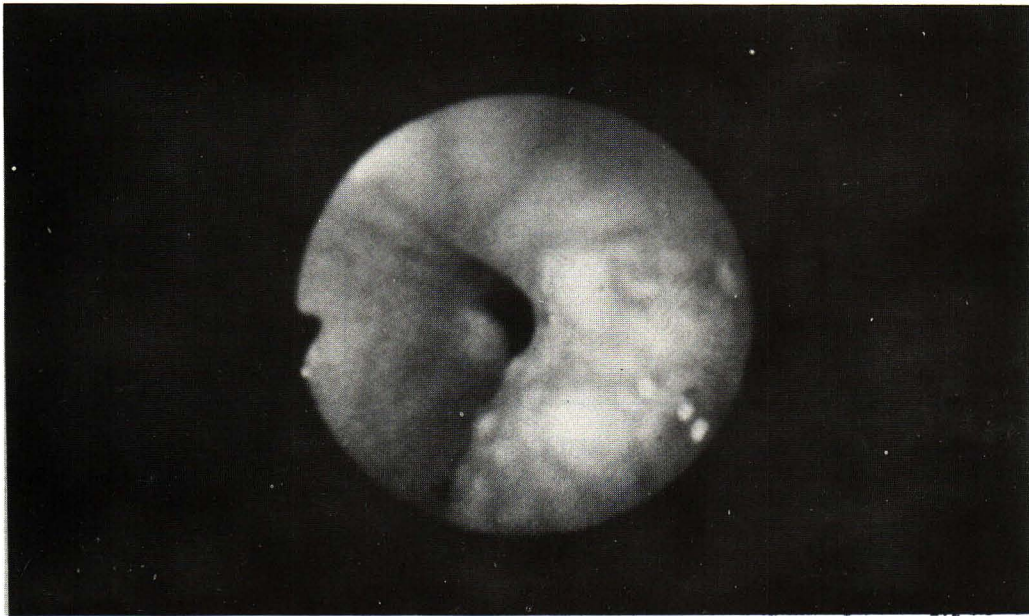


Figure 2 Bronchoscopic appearance showing submucosal tumor infiltration and concentric narrowing of the bronchus.

หลอดลมปอด ต้องใช้การตัดต่อมน้ำเหลืองกระดูกไหปลาร้า ซึ่งโตในระยะต่อมา พิสูจน์ทางพยาธิสภาพ

สำหรับผู้ป่วย 10 ราย ซึ่งไม่ได้ส่องกล้องตรวจหลอดลม วินิจฉัยได้จากการตัดต่อมน้ำเหลืองโตที่เหนือกระดูกไหปลาร้า 4 ราย, จากการผ่าตัดทรวงอก 3 ราย, จากการตัดเยื่อหุ้มปอดในผู้ป่วยที่มีน้ำในช่องปอด 1 ราย, จากการ

ใช้เข็มเล็กเจาะเข้าไปในปอดโดยตรง 1 ราย และจากการตรวจศพ 1 ราย

ลักษณะทางพยาธิสภาพชนิดของเซลล์ พบว่าเป็น oat cell type 79 ราย (78%) เป็นชนิด intermediate และ mixed type อย่างละ 5 ราย และพบว่าผู้ป่วย 1 ราย มีพยาธิสภาพทั้ง large cell และ small cell carcinoma

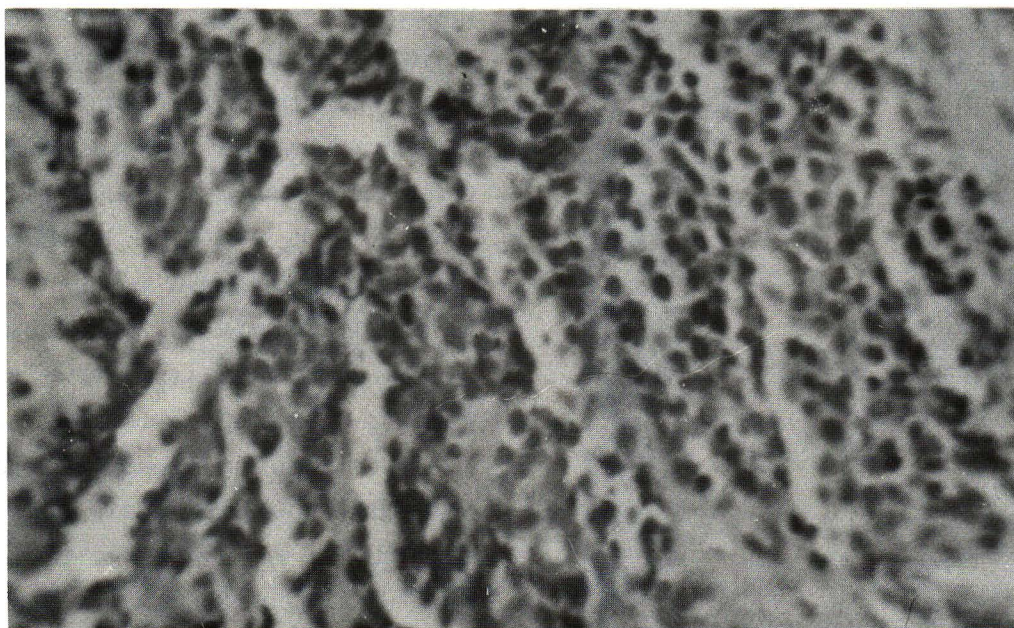


Figure 3 Small cell lung cancer - the lymphocyte-like (oat-cell) type. Neoplastic cells have oval to rounded hyperchromatic nuclei and scanty, indistinct cytoplasm.

2.4 ระยะของโรค

พิจารณา performance status ตาม Karnofsky scale และ staging system ตาม Veterans Administration Lung Cancer Study Group พบว่าประมาณ 70% ของผู้ป่วยมี performance status ประมาณ 50-60 score คือไม่สามารถทำงานได้ตามปกติ มีอาการเหนื่อยง่าย แต่ยังสามารถช่วยเหลือตัวเองได้ ลุกเดินได้มากกว่า 50% ของชั่วโมงทำงาน, สำหรับ staging system พบว่าจากลักษณะอาการทางคลินิก มีผู้ป่วย 52 ราย อยู่ในระยะ limited stage และ 38 ราย เป็น extensive stage แต่เมื่อได้ทำการตรวจเพิ่มเติมโดยการเจาะเลือดดูการทำงานของตับ, bone scan และ brain scan ในผู้ป่วย limited stage 15 ราย พบว่ามีความผิดปกติจัดเป็น extensive stage 10 ราย

ตำแหน่งที่พบมะเร็งแพร่กระจายได้แก่ สมอง 10 ราย (20%), กระดูกสันหลัง 9 ราย (18%), ต่อม้ำเหลืองเหนือกะดูกลไพลาร์ 8 ราย (16%) และตับ 3 ราย (6%)

2.5 การรักษาและการดำเนินโรค

ผู้ป่วย 23 ราย ได้รับการรักษา ส่วนมากได้รับรังสีรักษาร่วมกับยาเคมีบำบัด ผู้ป่วย 5 รายได้รับยาเคมีบำบัดเพียงอย่างเดียว ผู้ป่วย 3 รายได้รับการผ่าตัดเพื่อวินิจฉัยแล้วได้รับการฉายแสงร่วมกับยาเคมีบำบัด เนื่องจากการรักษายังไม่มี protocol ชัดเจนนัก ยาที่ใช้มีหลาย regimen จึงไม่อาจเปรียบเทียบผลการรักษาได้

สำหรับการดำเนินโรคประเมินได้เพียง 30 ราย กล่าวคือผู้ป่วยที่ไม่ได้รับการรักษา 7 รายเป็น limited stage 2 ราย มีชีวิตอยู่ได้ 12, 20 สัปดาห์ (เฉลี่ย 16 สัปดาห์) และเป็น extensive stage 5 ราย มีชีวิตอยู่ได้ 1-6 สัปดาห์ (เฉลี่ย 3.7 สัปดาห์) กลุ่มผู้ป่วยที่ได้รับการรักษา 23 ราย เป็น limited stage 10 ราย มีชีวิตอยู่ได้ 24-92 สัปดาห์ (เฉลี่ย 52 สัปดาห์) ซึ่ง 2 ราย ยังมีชีวิตอยู่ในขณะนี้, และเป็น extensive stage 13 ราย มีชีวิตอยู่ได้ 16-32 สัปดาห์ (เฉลี่ย 19 สัปดาห์) ซึ่ง 1 รายที่มีก้อนเดียวในปอดได้รับการผ่าตัดพบเป็น SCLC ทำเอ็กเรย์คอมพิวเตอร์พบมีก้อนในสมอง ได้รับการรักษาโดยยาเคมีบำบัด ร่วมกับการฉายแสงบริเวณสมอง ผู้ป่วยยังมีชีวิตอยู่แต่มีอาการชักเป็นผลแทรกซ้อนตามมา

3. บทวิจารณ์

SCLC มีลักษณะจำเพาะตัวแตกต่างจากมะเร็งปอดชนิดอื่น ในแง่ลักษณะทางคลินิก SCLC เป็นมะเร็งที่เจริญเติบโตกระจายเร็วที่สุด ขณะวินิจฉัยพบว่า 2 ใน 3

ของผู้ป่วยมีมะเร็งแพร่กระจายไปแล้ว นอกจากนี้ SCLC ตอบสนองต่อการรักษาด้วยยาเคมีบำบัดดีทำให้ผู้ป่วยมีโอกาสอยู่รอดนานและหายจากโรคได้ในแง่ลักษณะทางเคมีชีววิทยา พบว่ามะเร็งนี้มีคุณสมบัติทาง neuroendocrine สามารถผลิตฮอร์โมนโปรตีนได้หลายชนิด ทำให้เกิดกลุ่มอาการ paraneoplastic syndrome เช่น SIADH, Cushing syndrome เป็นต้น ในแง่ลักษณะพันธุกรรมพบว่าผู้ป่วยอาจมีความผิดปกติของโครโมโซมที่จำเพาะ⁽³⁾

จากการศึกษาของเราพบว่า SCLC มีประมาณ 19% ของมะเร็งปอดทั้งหมด ซึ่งใกล้เคียงกับรายงานอื่น แต่แตกต่างจากสถิติของสถาบันมะเร็งแห่งชาติปี 2513-2523 ซึ่งพบ SCLC เพียง 8.8%⁽⁴⁾ อายุเฉลี่ย 58 ปี เช่นเดียวกับมะเร็งปอดชนิดอื่น ๆ ที่พบมากในผู้สูงอายุในช่วง 50-70 ปี อัตราส่วนชายต่อหญิง 5:1 ค่อนข้างต่ำกว่ารายงานอื่นซึ่งพบประมาณ 10:1⁽⁵⁾ อาจเป็นเพราะปัจจุบันนี้ผู้หญิงมีแนวโน้มเป็นมะเร็งปอดมากขึ้น

สาเหตุที่สำคัญในการทำให้เกิด SCLC ได้แก่ การสูบบุหรี่, การสัมผัสสารกัมมันตภาพรังสี, การทำงานในเหมืองแร่ยูเรเนียม และสัมผัสสารเคมี chloromethylmethylether⁽⁶⁾ ผู้ป่วยของเราไม่ทราบประวัติการทำงานหรือการสัมผัสต่อสารกัมมันตภาพรังสีชัดเจน แต่ผู้ป่วยเกือบทั้งหมดสูบบุหรี่ โดยเฉลี่ยสูบ 1 ซอง/วัน นาน 20-30 ปี แม้ว่าผู้ป่วย 2 รายจะหยุดสูบบุหรี่มานานเกิน 10 ปี ก็ตาม แต่ก็ได้สูบบุหรี่มากกว่า 1 ซอง/วันมานานกว่า 30 ปี ผู้ป่วยหญิงซึ่งไม่มีประวัติสูบบุหรี่แต่อยู่กับสามีซึ่งสูบบุหรี่จัดเท่าๆ ได้สูบบุหรี่ทางอ้อมเช่นกัน (passive smoker)

กลไกการเกิด SCLC เชื่อว่ามาจาก APUD cells ซึ่งสามารถสร้างและหลั่งฮอร์โมนได้⁽⁷⁾ เซลล์เหล่านี้ในเยื่อบุหลอดลมเรียกว่า Kulchitsky cell (K. cell) เมื่อสัมผัสกับ benzopyrin ในควันบุหรี่ ทำให้มีการเปลี่ยนแปลงกลายเป็นเซลล์มะเร็งได้ และสร้างหลังฮอร์โมน เช่น ADH, ACTH ทำให้เกิดกลุ่มอาการ paraneoplastic syndrome นอกจากนี้ SCLC มีระยะเจริญเติบโตเป็น 2 เท่า (doubling time) ประมาณ 30 วัน⁽⁸⁾

อาการและอาการแสดงของผู้ป่วย พบว่า 78% มีอาการนำก่อนวินิจฉัยได้น้อยกว่า 3 เดือน 99% ของผู้ป่วยมีอาการนำให้ผู้ป่วยมาโรงพยาบาลซึ่งอาการมักเกิดจากมะเร็งที่อยู่ปอดเอง ได้แก่อาการไอ 80%, อาการไอเป็นเลือด 32%, ซึ่งต่ำกว่ามะเร็งปอดชนิด squamous cell เนื่องจาก SCLC มักกระจายอยู่ได้เยื่อปอดไม่ค่อนเป็นก้อนหรือเป็นแผลในหลอดลม นอกจากนี้พบอาการเหนื่อยง่ายเนื่องจากปอดแฟบ

หรือผู้ป่วยอาจมีโรค COPD ร่วมด้วย, ปอดอักเสบจากหลอดลมอุดตันทำให้มีการติดเชื้อเสมหะออกมาไม่ได้, อาจพบอาการเจ็บหน้าอกจากมะเร็งกระจายไปเยื่อหุ้มปอดมีน้ำในช่องปอดหรือมะเร็งกระจายไปผนังทรวงอกหรือเข้าไปยังระบบประสาทในช่องอก และอาการหน้าบวมแขนบวมจากมะเร็งโตกดเส้นเลือดดำเกิด SVC obstruction syndrome ซึ่งอาการต่าง ๆ เหล่านี้พบใกล้เคียงกับรายงานอื่น ๆ⁽⁹⁾

อาการที่พบได้บ่อยคือ เบื่ออาหารผอมลง พบประมาณ 62% ในผู้ป่วยที่มีมะเร็งแพร่กระจายไปแล้วมักมีอาการเบื่ออาหารผอมลงมาก สำหรับอาการจากมะเร็งแพร่กระจายได้แก่ 9 ราย (10%) มีอาการทางสมองคือปวดศีรษะ ชัก แขนขาอ่อนแรง, ผู้ป่วย 8 ราย (9%) มีต่อมน้ำเหลืองเหนือกระดูกไหปลาร้าโต สำหรับ paraneoplastic syndrome จากรายงานอื่น ๆ พบได้น้อยกว่า 10% ผู้ป่วยของเราพบ SIADH, Cushing syndrome, Polydermatomyositis อย่างละ 1 ราย (1%) ไม่พบ Eaton-Lambert syndrome เลย

ลักษณะภาพรังสีทรวงอกพบเป็นก้อนบริเวณซีกปอด 80% และ 55% ของผู้ป่วยมีลักษณะปอดแฟบหรือปอดอักเสบจากหลอดลมอุดตันเนื่องจากมากกว่า 80% ของผู้ป่วยมีมะเร็งโตในหลอดลมใหญ่จึงทำให้เห็นก้อนอยู่ตรงกลาง (central tumor) โดยเฉพาะบริเวณซีกปอดและทำให้หลอดลมอุดตัน นอกจากนี้ 11% พบมีลักษณะของก้อนใน mediastinum, 15% มีน้ำในช่องปอด, 6% พบมีก้อนในชายปอด (peripheral mass), 3% พบมีมะเร็งกระจายมาที่ผนังทรวงอก และ 1% พบเป็นก้อนที่ส่วนบนสุดของปอดหรือมีหลายก้อน, ลักษณะดังกล่าวนี้ใกล้เคียงกับรายงานของ Byrd แต่ของ Byrd ไม่พบมะเร็งออกมาที่ผนังทรวงอกเลย⁽¹⁰⁾

การวินิจฉัย พบว่าผู้ป่วย 76 ราย (85%) วินิจฉัยได้จากการส่องกล้องตรวจหลอดลมเห็นมะเร็งและตัดชิ้นเนื้อตรวจทางพยาธิสภาพจากจำนวนผู้ป่วย 80 รายที่ได้รับการส่องกล้อง ดังนั้นการใช้กล้องตรวจหลอดลมทำให้ได้การวินิจฉัยโรคถึง 95% ลักษณะที่เห็นจากกล้องตรวจ 61 ราย (80%) มีลักษณะเป็น submucosal plaque และหลอดลมตีบโดยรอบเป็นลักษณะค่อนข้างจำเพาะสำหรับมะเร็งปอดชนิดนี้, 15 ราย (20%) มีลักษณะเป็นก้อนเนื้อออกคล้ายคลึงกับมะเร็งชนิด squamous cell ตำแหน่งของมะเร็งที่พบบ่อยคือ mainstem bronchus 34 ราย (45%) และบริเวณหลอดลมปอดกลีบบน 37 ราย (48%) นอกนั้นพบในบริเวณ intermediate bronchus และหลอดลมปอดกลีบล่าง 5 ราย พบมะเร็งอยู่ในปอดด้านขวา 60% และปอดด้านซ้าย 40%

ผู้ป่วย 4 ราย ไม่พบพยาธิสภาพในหลอดลมจากการส่องกล้องเมื่อตัดชิ้นเนื้อจากหลอดลมแบบเคาะสุ่มก็ไม่สามารถพบเซลล์มะเร็งได้ จึงต้องอาศัยการตัดต่อมน้ำเหลืองที่โตในเวลาต่อมาสำหรับผู้ป่วย 10 รายซึ่งไม่ได้ส่องกล้องนั้นมี 4 รายที่ต่อมน้ำเหลืองโตตั้งแต่แรกจึงตัดออกมาตรวจซึ่งทำได้ง่ายกว่าการส่องกล้อง ผู้ป่วย 3 รายมีก้อนเดียวในชายปอดได้ทำการผ่าตัดทรวงอกเลย ผู้ป่วย 1 รายมีก้อนร่วมกับน้ำในช่องปอดได้เจาะและตัดเยื่อหุ้มปอด ผู้ป่วย 1 รายมีก้อนอยู่ชิดผนังทรวงอกได้ใช้เข็มเล็กเจาะเข้าไปดูดเอาเซลล์ออกมาตรวจและผู้ป่วย 1 รายเสียชีวิตในโรงพยาบาลได้รับการตรวจศพพบเป็น SCLC สำหรับลักษณะทางพยาธิสภาพพบเป็นชนิด oat cell 87% ก่อนข้างสูงกว่ารายงานอื่นซึ่งพบประมาณ 50% อย่างไรก็ตามแต่ละชนิดไม่มีความแตกต่างทางคลินิก ผู้ป่วย 1 รายที่เป็นทั้ง large cell และ small cell นั้นจะมีการตอบสนองต่อการรักษาไม่ดีเท่ากับกลุ่ม small cell อย่างเดียว

ระยะของโรคตาม performance status พบว่า 70% ของผู้ป่วยมี score 50-60 ผู้ป่วยมักมีโรค COPD ร่วมด้วย ทำให้การรักษาไม่ได้ผลดีและการดำเนินโรครวดเร็วรวมทั้ง 80% ของผู้ป่วยอยู่ในระยะ extensive stage เพราะคนไข้มาค่อนข้างช้าและมะเร็งกระจายไปเร็ว ทำให้ผู้ป่วยส่วนใหญ่อยู่ในสภาพที่ไม่อาจให้การรักษาได้อย่างเต็มที่ ผู้ป่วยจำนวนมากเมื่อทราบว่าเป็นมะเร็งก็ปฏิเสธการรักษา ทำให้จำนวนของผู้ป่วยที่ได้รับการรักษาค่อนข้างต่ำคือเพียง 23 ราย (25%) การตรวจเพิ่มเติมเพื่อการหาระยะของโรคนั้นไม่ได้ทำเป็นประจำในผู้ป่วยทุกราย เพราะจากรายงานต่าง ๆ แนะนำให้ทำในกรณีผู้ป่วยที่มีอาการน่าสงสัย⁽¹¹⁾ อย่างไรก็ตามผู้ป่วยของเราที่จัดเป็น limited stage จากลักษณะทางคลินิก 15 ราย ทำการตรวจเพิ่มเติมก็พบว่า 10 รายมีมะเร็งแพร่กระจายแล้วทำให้เป็น extensive stage เพิ่มขึ้นถึง 66% อย่างไรก็ตามการตรวจเพิ่มเติมดังกล่าวทำให้สูญเสียเศรษฐกิจมากขึ้น ดังนั้นควรทำในรายที่คิดว่ามีโอกาสจะได้การตอบสนองต่อการรักษาอย่างเต็มที่เท่านั้น

สำหรับการรักษาในปัจจุบันเชื่อว่าการใช้ยาเคมีบำบัดร่วมกันหลายชนิดอย่างเต็มที่จะทำให้ผู้ป่วยได้ complete remission และหายจากโรคได้⁽¹²⁾ ผู้ป่วยของเราไม่ได้ประเมินผู้ป่วยก่อนการรักษาและให้การรักษาไม่เป็นแบบแผนแน่นอนทำให้ไม่อาจประเมินผลของการรักษาได้ แต่ผู้ป่วยที่ได้รับการรักษาจะมีชีวิตยืนยาวกว่าไม่ได้รับการรักษา กล่าวคือจากการประเมินการดำเนินโรคผู้ป่วย 30 ราย ผู้ป่วยที่ไม่ได้รับการรักษาจะมีชีวิตอยู่เฉลี่ย 3.7-16 สัปดาห์หลังจากวินิจฉัย

แต่ในกลุ่มที่ได้รับการรักษาจะมีชีวิตอยู่รอดเฉลี่ย 19.2-52.2 สัปดาห์ โดยเฉพาะผู้ป่วย 2 ราย ซึ่งเลือกเข้าทำการรักษาด้วยยาเคมีบำบัดอย่างเต็มที่ คือเป็น limited stage, performance status > 60 และมีการทำงานของอวัยวะต่าง ๆ อยู่ในเกณฑ์ปกติ ทำให้สามารถได้ complete remission และมีชีวิตอยู่เกิน 92 สัปดาห์ จนขณะทำการศึกษานี้ อย่างไรก็ตามผู้ป่วยที่ไม่เข้าข่ายที่จะได้รับการรักษาอย่างเต็มที่ก็ควรได้รับการรักษาโดยเฉพาะการใช้รังสีรักษาเพื่อเป็น palliative treatment รักษาตามอาการและช่วยทำให้ผู้ป่วยมีอัตราการอยู่รอดเพิ่มขึ้น

โดยสรุปได้รายงานผู้ป่วยมะเร็งปอดชนิด small cell 90 รายที่พบในโรงพยาบาลจุฬาลงกรณ์ในระยะ 5 ปี ซึ่งคิดเป็น 19% ของมะเร็งปอดทั้งหมด ผู้ป่วยส่วนใหญ่เป็น

ชายสูงอายุมักมีอาการนำก่อนมาโรงพยาบาลน้อยกว่า 3 เดือน อาการส่วนใหญ่เกิดจากมะเร็งที่อยู่ในปอดซึ่งมักเป็นก้อนในบริเวณชั้นปอด 85% ของผู้ป่วยวินิจฉัยได้จากการส่องกล้องตรวจหลอดลมและตัดชิ้นเนื้อตรวจทางพยาธิวิทยา 80% ของผู้ป่วยขณะวินิจฉัย เป็นระยะที่มะเร็งแพร่กระจายไปแล้ว ทำให้ไม่อาจให้การรักษาได้เต็มที่ ผู้ป่วยเพียง 23 ราย ได้รับการรักษาซึ่งยังไม่เป็นแบบแผนทำให้ไม่อาจประเมินผลของการรักษาเปรียบเทียบกันได้ อย่างไรก็ตามผู้ป่วยที่ได้รับการรักษาจะมีชีวิตยืนยาวกว่าไม่ได้รักษา การเลือกผู้ป่วยที่เหมาะสมจะทำให้มีโอกาสรักษาหายได้ ดังนั้นรายงานนี้จึงเป็นเพียงข้อมูลเริ่มต้นที่ต้องมีการศึกษาอย่างมีแบบแผนที่ดีต่อไป

อ้างอิง

1. Greco FA, Oldham RK. Current concepts in cancer : small-cell lung cancer. N Engl J Med Aug 16; 301 (7) : 355-358
2. Iannuzzi MC, Scoggin CH. Small cell lung cancer. Am Rev Respir Dis 1986 Sep; 134 (3) : 593-608
3. Whang-Peng J, Kao-Shan CS, Lee EC, Bunn PA, Carney DN, Gazder AF. Specific chromosome defect associated with human small-cell lung cancer; deletion 3p (14-23) Science 1982 Jan 8 ; 215 (4529) : 181-182
4. อาคม เขียรศิลป์. ประสบการณ์ในการรักษามะเร็งปอดชนิด Small cell carcinoma ที่สถาบันมะเร็งแห่งชาติ กรุงเทพฯ. Oncology News 1986; 1 (1) : 4-6
5. Mountain CF. Clinical biology of small cell carcinoma : relationship to surgical therapy. Semin Oncol 1978 Sep; 5 (3) : 272-279
6. Wongthim S, Nuchprayoon C. Small cell lung cancer. Thai J Tuberc Chest Dis 1986 Oct-Dec; 7 (4) : 165-174
7. Tischler AS. Small cell carcinoma of the lung; cellular origin and relationship to other neoplasma. Semin Oncol 1978 Sep; 5 (3) : 244-252
8. Straus MJ. The growth characteristics of lung cancer and its application to treatment design. Semin Oncol 1974 Jun; 1 (2) : 167
9. Cohen MH, Matthews MJ. Small cell bronchogenic carcinoma : a distinct clinicopathologic entity. Semin Oncol 1978 Sep; 5 (3) : 234-243 (69-ref.)
10. Byrd RB, et al. The roentgenographic appearance of small cell carcinoma of the bronchus. Mayo Clin Proc 1968 May; 43 (5) : 337-341
11. Wittes RE, Yeh SD. Indications for liver and brain scans. Screening tests for patients with oat cell carcinoma of the lung. JAMA 1977 Aug 8; 238 (6) : 506-507
12. Spiro S. Chemotherapy of small cell lung cancer. Clin Oncol 1985; 4 : 105-119