

Hepatoma ในเด็ก : ความสำคัญของการสัมผัส ไวรัสตับอักเสบบี ในครอบครัว

ยง ภู่วรรณ*

Poovorawan Y. Hepatoma in children : A significant contact hepatitis B virus in the family. Chula Med J 1987 Feb ; 31(2) : 177-182

A causal association between hepatocellular carcinoma and hepatitis B virus has been known for many years. This paper is to report a case of hepatocellular carcinoma in a 12 year old child with HBsAg positive in his sera. He presented with abdominal mass without jaundice. Ultrasonogram and liver scan showed huge masses in the right lobe of the liver. Hepatocellular carcinoma was confirmed by open liver biopsy. The occurrence of HBsAg carrier state among the members of the family was demonstrated, suggesting possible perinatal transmission of hepatitis B virus and subsequent hepatoma later in life. Immunization with hepatitis B vaccine and hepatitis B immunoglobulin at birth can prevent most of the perinatal or early infancy infection and probably reduce the incidence of hepatocellular carcinoma in this population.

ประเทศไทยเป็นประเทศที่มีความชุกชุมของเชื้อไวรัสตับอักเสบบี ในกลุ่มประชากรทั่วไปสูงพอจะสรุปได้ว่า อัตราการเป็นพาหะโรคไวรัสตับอักเสบบี ประมาณร้อยละ 5-10 ขึ้นอยู่กับวิธีการตรวจ และกลุ่มประชากร⁽¹⁾ ในปัจจุบันเป็นที่ยอมรับกันแล้วว่าไวรัสตับอักเสบบี เป็นสาเหตุหนึ่งที่ทำให้เกิดมะเร็งตับ ดังจะเห็นได้จากความชุกของโรคมะเร็งตับปฐมภูมิ จะสูงในประเทศที่มีความชุกของไวรัสตับอักเสบบี สูง⁽²⁾ และมีหลักฐานการศึกษาถึงมะเร็งตับกับไวรัสตับอักเสบบี อีกมากมาย⁽³⁾ การติดต่อของไวรัสตับอักเสบบี เกิดขึ้นได้โดยการติดจากมารดาในช่วงการคลอด (vertical transmission) หรือติดจากคนหนึ่งไปยังอีกคนหนึ่ง (horizontal transmission) รายงานนี้เป็นรายงานผู้ป่วยมะเร็งตับปฐมภูมิในเด็ก โดยเน้นความสำคัญของการติดโรคในครอบครัว เพื่อจุดประสงค์เป็นข้อมูลให้เห็นประโยชน์ของการป้องกันโรคในครอบครัว

รายงานผู้ป่วย

ผู้ป่วยเด็กชายไทย อายุ 12 ปี บ้านอยู่จังหวัดฉะเชิงเทรา มาโรงพยาบาลด้วยการส่งต่อเรื่องตับโตมาประมาณ 2 เดือน 2 เดือนก่อนมาโรงพยาบาล ท้องโตขึ้น แข็ง ไม่มีไข้ ตัวและตาไม่เหลือง เบื่ออาหาร น้ำหนักลด บัสสาวะจ-

จาระปกติ

ผู้ป่วยคลอดปกติ น้ำหนักแรกเกิด 3,000 กรัม มีตัวเหลือง ต้องอยู่โรงพยาบาลประมาณ 10 วัน หลังจากนั้นแข็งแรงดีตลอด

ในครอบครัวไม่มีใครตัวเหลืองตาเหลือง โรคตับ ขณะนี้ผู้ป่วยเรียนหนังสืออยู่ชั้นประถมปีที่ 3

ผู้ป่วยมีพี่น้อง 5 คน เป็นคนสุดท้าย บิดามารดาแข็งแรงดี

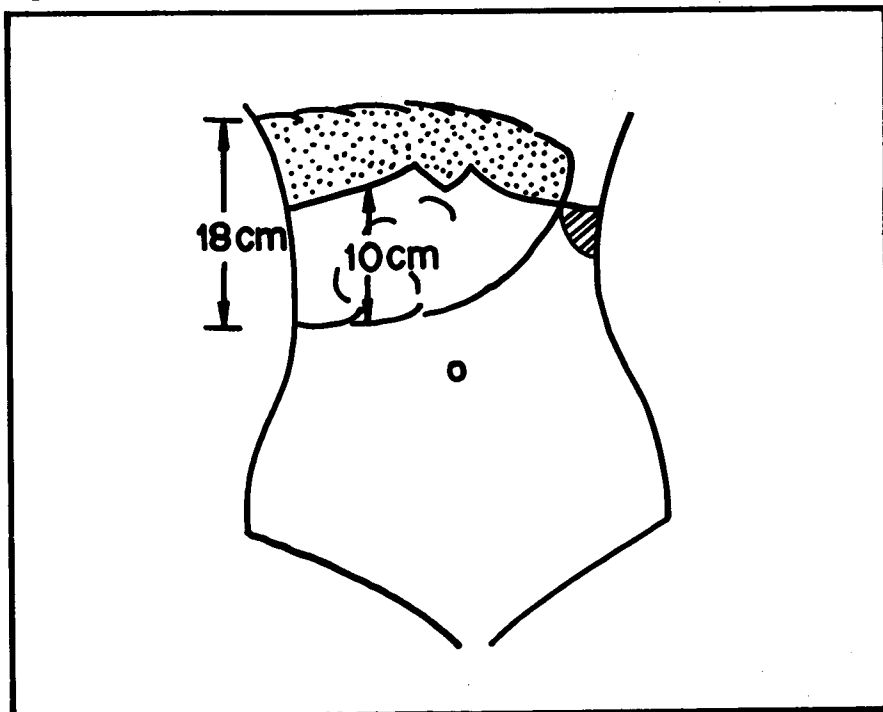
ตรวจร่างกาย

เด็กชายไทย รูปร่างเล็ก หัวไปปกติดี อุณหภูมิ 37.8 ซ.ชีพจร 112 ครั้ง/นาที หายใจ 24 ครั้ง/นาที ความดันโลหิต 100/80 มม.ปรอท

หู ตา คอ จมูก อยู่ในเกณฑ์ปกติ, ตาไม่เหลือง
ปอด ปกติ
หัวใจ ปกติ

ช่องท้อง คลำตับได้ขนาดใหญ่ แข็ง เป็นก้อน ผิวขรุขระ ไม่เจ็บดังแสดงในรูปที่ 1 คลำม้ามได้ได้ชายโครงซ้ายขนาด 4 ซม. ฟังได้ bruit บริเวณตับ
แขน ขา อยู่ในเกณฑ์ปกติ
ระบบประสาท ปกติ

Figure 1 Outline of liver and spleen on physical examination.



การตรวจทางห้องปฏิบัติการ

Complete blood count ฮีโมโกลบิน 14.9 กรัม%
นิวโทรฟิล 70% อีโอสิโนฟิล 2% ลิมโฟไซต์ 22%

Urine analysis ความต้วงจำเพาะ 1027 pH 7
ตรวจทางกล้องจุลทรรศน์ ไม่พบสิ่งผิดปกติ ไม่พบน้ำตาล
และไข่ขาว

liver function test : บิลิรูบินรวม 2.2 direct
บิลิรูบิน 0.3 มก./ดล. A.P. 50 \bar{u} /1 SGOT 162 \bar{u} / 1
SGPT 32 \bar{u} /1 อัลบูมิน 2.85 กรัม% โกลบูลิน 3.85
กรัม% 740 มก./ดล. อิเล็กโทรลิต์ อยู่ในเกณฑ์ปกติ
prothrombin time 18.2 วินาที (1.8 วินาที) alpha
fetoprotein มากกว่า 1,000 นาโนแกรม/มล. hepatitis
B surface antigen (HBsAg) positive (โดยวิธี RPHA)

ตรวจคลื่นความถี่สูง (ultrasonogram) Huge hepa-
tomegaly with solid masses in the whole right lobe.
Evidence of tumour invade into the portal veins.

Liver scan (Tc-99 m Phytate).

Marked hepatomegaly with multiple space
occupying lesions in right lobe.

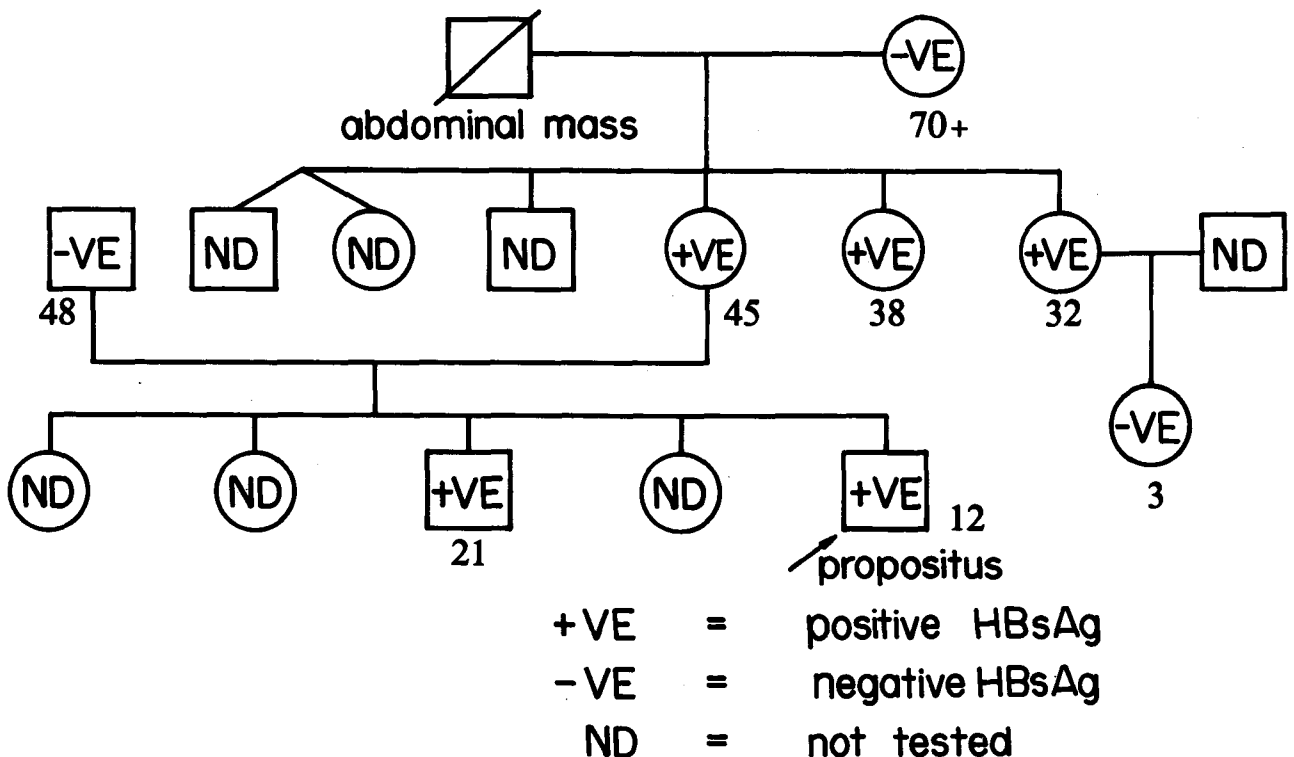
ผู้ป่วยรายนี้ตรวจร่างกายถึงเนื้องอกตับมากที่สุด ทั้งนี้

จากการตรวจด้วย ultrasound และ liver scan ประกอบ
ผลการตรวจ HBsAg ให้ผลบวก alpha fetoprotein
ระดับสูงมาก การจะพิสูจน์ว่าเป็นเนื้องอกชนิดใด จำเป็น
ต้องตรวจพยาธิสภาพของตับและเนื้อเยื่อเนื้องอกนั้น ผู้ป่วย
รายนี้ไม่สามารถทำการเจาะตับตรวจ (needle biopsy)
เพราะสามารถฟังได้ bruit ที่บริเวณตับ แสดงให้เห็นว่า
มีเลือดไหลมาเลี้ยงตับ และเนื้องอก จำนวนมาก อาจทำ
ให้เกิดอาการแทรกซ้อนเลือดออกได้ จึงปรึกษาศัลยกรรม
เปิดผ่าตัดเพื่อตัดชิ้นเนื้องอกตับตรวจ พบเนื้องอกกระจาย
อยู่ทั่วไปที่กลีบขวา หลังผ่าตัดไม่มีอาการแทรกซ้อน ผลการ
ตรวจเนื้อเยื่อตับ เป็น hepatocellular carcinoma ร่วม
กับตับแข็ง

เนื้องอกมีขนาดใหญ่มาก และเข้าสู่หลอดเลือดดำพอร์ทัล
จึงไม่สามารถตัดเนื้องอกได้ ให้การรักษาเป็นการประคับ
ประคอง เมื่อแผลหายดีแล้วให้ progesterone ขนาด 40
มก. วันละ 3 ครั้ง หลังให้ 3 อาทิตย์ ก้อนมีขนาดใหญ่
ขึ้น อาการทั่วไปเป็นมากขึ้น

ผู้ป่วยรายนี้เป็นมะเร็งตับปฐมภูมิ ตรวจพบไวรัสตับ
อักเสบบีในเลือด จึงได้ทำการตรวจหาไวรัสตับอักเสบบี
กับบุคคลอื่นในครอบครัว ผลการตรวจ แสดงในรูปที่ 2

Figure 2 The pedigree chart of the patient with HBsAg positive hepatocellular carcinoma.



อภิปราย

เนื้องอกในตับเด็ก เป็นโรคที่พบได้ไม่บ่อยนัก จากการสำรวจรวบรวมของ American Academy Pediatrics Surgical Section⁽⁴⁾ จำนวน 375 ราย ในช่วงระยะเวลา 10 ปี พบว่าเป็นมะเร็งตับ 252 ราย เนื้องอกธรรมดา 123 ราย มะเร็งตับที่พบบ่อยในเด็กคือ hepatoblastoma ส่วนใหญ่เป็นในเด็กที่มีอายุน้อยกว่า 3 ปี ส่วนมะเร็งตับ hepatocellular carcinoma พบได้ทุกอายุ ภาควิชากุมารเวชศาสตร์ คณะแพทยศาสตร์ จุฬาลงกรณ์มหาวิทยาลัย มีผู้ป่วยมารับการรักษาด้วยเนื้องอกในตับประมาณ ปีละ 1-3 ราย⁽⁵⁾ พอสรุปได้ว่า ในเด็กเล็ก จะเป็น hepatoblastoma neuroblastoma, hemangioendothelioma ในเด็กโตที่มีอายุเกิน 5 ขวบ ส่วนมากเป็น hepatocellular carcinoma.

ประเทศไทย มะเร็งตับเป็นมะเร็งที่พบได้บ่อยรองลงมาจากระบาดของมะเร็งปากมดลูก หรือเป็นมะเร็งที่พบได้บ่อยที่สุดในผู้ชาย อย่างไรก็ตามกลุ่มอายุที่ป่วยเป็นมะเร็งตับ จะพบในผู้ใหญ่มากกว่าในเด็ก⁽⁶⁾

แต่เดิมพบว่ามะเร็งตับปฐมภูมิ (primary hepatocellular carcinoma) พบร่วมกับผู้ป่วยที่เป็นโรคตับแข็งร่วมด้วย หลังจากที่มีการค้นพบ HBsAg แล้ว พบว่าทั้งตับแข็งที่เป็นแบบหลังการทำลายของเซลล์ตับ (post necrotic) และมะเร็งตับปฐมภูมิจะพบร่วมกับไวรัสตับอักเสบบี^(7,8) Szmuness W⁽²⁾ ได้ศึกษาถึงความสัมพันธ์ของโรคมะเร็งกับการติดเชื้อไวรัสตับอักเสบบี และได้ตั้งสมมติฐานถึงความสัมพันธ์ของโรคมะเร็งตับกับการติดเชื้อไวรัสตับอักเสบบี ไว้ว่าเชื้อไวรัสตับอักเสบบี มีผลโดยตรงในการทำให้เกิดโรคมะเร็งตับ หรือเชื้อไวรัสตับอักเสบบี มีผลทำให้อัตตาเป็นตับแข็งแล้วเกิดโรคมะเร็งตับตามมา พอสรุปได้ว่าเมื่อร่างกายได้รับเชื้อไวรัสตับอักเสบบี ส่วนหนึ่งจะเกิดเป็นผู้นำโรค (ตรวจพบ HBsAg) ต่อมาเกิดตับอักเสบริ่งและกลายเป็นตับแข็ง แล้วจึงเป็นมะเร็งตามมา มะเร็งตับปฐมภูมียังพบอุบัติการณ์สูง ในประเทศที่มีอุบัติการณ์ของการตรวจพบ HBsAg ในคนปกติสูง สำหรับประเทศไทยจากการศึกษาของนายแพทย์พงษ์พีระ สุวรรณกุล⁽⁹⁾ ในปี พ.ศ. 2522 โดยตรวจย้อมสีออร์ซินเพื่อตรวจหาออสเตเรเลียแอนติเจนในผู้ป่วยโรคตับแข็ง และมะเร็งตับในโรงพยาบาลจุฬาลงกรณ์ พบว่าให้ผลบวกออร์ซิน ร้อยละ 43.8 และร้อยละ 44.8 ตามลำดับ เช่นเดียวกัน นายแพทย์สุขุม บุญยะรัตเวช⁽¹⁰⁾ พบว่าการติดเชื้อออร์ซินในผู้ป่วยมะเร็งตับร่วมกับตับแข็งและมะเร็งที่ไม่ร่วมกับตับแข็งสูงถึงร้อยละ

85.7 ตามลำดับ

จากการศึกษาที่ผ่านมาพบว่าในผู้ป่วยมะเร็งตับจะตรวจพบ HBsAg ได้สูงถึงร้อยละ 40-80 ของผู้ป่วยโดยเฉพาะผู้ป่วยที่อยู่ในประเทศที่เป็นแหล่งระบาดของโรค^(8,11,12,13) จากการศึกษาของ Beasley และคณะ⁽¹⁴⁾ ในประเทศใต้หวันพบว่าส่วนใหญ่ผู้ป่วยมะเร็งตับจะร่วมกับตับแข็ง และในผู้ป่วยมะเร็งตับมากกว่าร้อยละ 90 ตรวจพบ HBsAg ในเลือดเปรียบเทียบกับบุคคลทั่วไป ตรวจพบประมาณร้อยละ 15 และได้ศึกษาติดตามผู้ป่วยที่ตรวจพบ HBsAg ในเลือดจำนวน 3,454 คน เปรียบเทียบกับกลุ่มควบคุมที่มีเพศและอายุใกล้เคียงกันจำนวน 19,253 คน เป็นเวลาเฉลี่ย 6.2 ปี/คน พบว่ามีอัตราการเป็นมะเร็งตับในผู้ที่ตรวจ HBsAg 527 คนต่อแสนคนต่อปี เปรียบเทียบกับคนปกติ 2.6 คนต่อแสนคนต่อปี หรือคนที่ตรวจพบ HBsAg มีการเสี่ยงต่อการเป็นมะเร็งตับมากกว่าคนที่ตรวจไม่พบ HBsAg 217 เท่า นอกจากนี้มีการศึกษาการเกิดมะเร็งตับเกิดขึ้นในสัตว์ (duck) มีความสัมพันธ์กับ duck hepatitis B virus⁽¹⁵⁾

ไวรัสตับอักเสบบี ตรวจพบได้มากในครอบครัวผู้ป่วยโรคไวรัสตับอักเสบบี หรือเป็นพาหะนำโรค ครอบครัวผู้ป่วยโรคตับเรื้อรังและผู้ป่วยมะเร็งตับ^(16,17,18) ครอบครัวผู้ป่วยรายงานนี้จะเห็นว่า ตรวจพบไวรัสตับอักเสบบี ในครอบครัว และเครือญาติเป็นจำนวนมาก ถึงแม้ว่าจะเป็น การตรวจหา HBsAg เพียงอย่างเดียว สนับสนุนให้เห็นความสำคัญของการติดต่อในครอบครัว การติดต่อในครอบครัวผู้ป่วยรายนี้ น่าจะได้รับมาด้วยวิธี vertical transmission จากมารดามากกว่า เพราะมีหลักฐานแสดงให้เห็นว่า นำหลายคนเป็นพาหะนำโรคเช่นเดียวกัน ทำให้เข้าใจว่ามารดาควรจะเป็นพาหะนำโรคในสมัยที่ยังไม่ได้แยกครอบครัว การติดเชื้อไวรัสในเด็กเล็ก จะเกิดเป็นพาหะนำโรคได้สูงกว่าการติดเชื้อเมื่อโต⁽¹⁹⁾ ผู้ป่วยรายนี้มีไวรัสอยู่ในตัวนาน 12 ปี ก็เกิดเป็นมะเร็งตับเกิดขึ้น Beasley RP⁽²⁰⁾ รายงานผู้ป่วยมะเร็งตับที่มีหลักฐานการติดโรคโดย vertical transmission และเกิดเป็นมะเร็งตับ เมื่ออายุ 7 ปี และยังได้แสดงให้เห็นถึงความสำคัญของการติดโรคจากมารดาในช่วงการคลอดว่ามีความสำคัญที่จะทำให้เกิดเป็นมะเร็งตับได้ นอกจากนี้ Beasley ยังได้ศึกษาหา HBsAg ในมารดาผู้ป่วยมะเร็งตับพบว่าสามารถตรวจพบได้ถึง 12 ใน 14 ราย (85.7%) เปรียบเทียบกับมารดาผู้ที่ตรวจพบ HBsAg เป็นกลุ่มเปรียบเทียบ ตรวจพบ 17 ใน 49 ราย (37.7%)⁽²¹⁾ การศึกษานี้ได้ผล

คล้ายคลึงกับการศึกษาในประเทศเซเนกัล⁽²²⁾ อย่างไรก็ตาม มีรายงานผู้ป่วยเด็กมะเร็งตับ ตรวจพบไวรัสตับอักเสบบี และมีหลักฐานยืนยันว่า การติดเชื้อไวรัสตับอักเสบบีไม่ได้ติดมาจากครอบครัว แต่ได้รับเชื้อจากการให้เลือด⁽²³⁾

ในปัจจุบัน เป็นที่น่ายินดีเป็นอย่างยิ่ง ที่สามารถป้องกัน

อ้างอิง

1. กิรมย์ กมลรัตน์กุล. ระบาดวิทยาของการติดเชื้อไวรัสตับอักเสบบี ในประเทศไทย. ใน : ไวรัสตับอักเสบบี แนวทางการวิจัยและกลวิธีหลักในการควบคุม คณะแพทยศาสตร์ จุฬาลงกรณ์มหาวิทยาลัย ร่วมกับกรมควบคุมโรคติดต่อ กระทรวงสาธารณสุข Medipress, มกราคม 2529. 33-43
2. Szmunness W. Hepatocellular carcinoma and the hepatitis B virus : evidence for a causal association. *Prog Med Virol* 1978; 24: 40-69
3. Okuda K. Hepatitis B and Hepatocellular carcinoma. In : APASL Scientific Meeting, Post graduate course. Jan 12-14, 1984 Bangkok, Thailand. 10-17
4. Exelby PR, Filler RM, Grosfeld JL. Liver tumors in children in the particular reference of hepatoblastoma and hepatocellular carcinoma : American Academy of Pediatrics Surgical Section Survey-1974. *J Pediatr Surg* 1975 Jun ; 10 (3) : 329-337
5. คณะแพทยศาสตร์ จุฬาลงกรณ์มหาวิทยาลัย ภาควิชากุมารเวชศาสตร์. สถิติหน่วยทางเดินอาหาร. 2526-2529
6. เพชรินทร์ ศรีวิวัฒน์กุล, ศิณีนารถ สนธิพงษ์, พรณรงค์ โชติวรธนะ ระบาดวิทยาของโรคตับอักเสบในในประเทศไทย. ใน : ไวรัสตับอักเสบบี แนวทางการวิจัย และกลวิธีหลักในการควบคุม คณะแพทยศาสตร์ จุฬาลงกรณ์มหาวิทยาลัย ร่วมกับกรมควบคุมโรคติดต่อ กระทรวงสาธารณสุข. Medipress, มกราคม 2529. 47-57
7. Lo KJ, Tong MJ, Chien MC, Tsai YT, Liaw YF, Yang KC. The natural course of hepatitis B surface antigen positive chronic active hepatitis in Taiwan. *J Infect Dis* 1982 Aug; 146 (2) : 205-210
8. Arthur MJP, Hall AJ, Wright R. Hepatocellular carcinoma and strategies for prevention. *Lancet* 1984 Mar 17; 1 (8377). 607-611
9. Suwangool P. Orcein staining for detection of hepatitis B surface antigen in cirrhosis and hepatic carcinoma in Thailand. *J Med Assoc Thai* 1979 Aug; 62 (8) : 422-428
10. Bunyaratvej S, Rochanawutanon M, Chai-muangraj S. Hepatitis B surface antigen in liver tissue and primary liver carcinoma in Thailand. *J Med Assoc Thai* 1979 Aug; 62 (8) : 414-421
11. WHO Prevention of primary liver cancer : report on a meeting of a WHO Scientific Group. *Lancet* 1983 Feb 26 ; 1 (8322) : 463-465
12. Petcharin Srivatanakul, Burke DS, Saowakon Thanasombutt, Danai Tangarmtrong. Serum markers of hepatitis A and B virus infection in Thai patients with primary hepatocellular carcinoma. *วารสารโรคกระเพาะ* 2526 ตุลาคม - ธันวาคม; 9 (4) : 113-118
13. Williams AO. Hepatitis B surface antigen and liver cell carcinoma. *Am J Med Sci* 1975 Jul-Aug; 270 (1) : 53-56
14. Beasley RP, Hwang LY. Epidemiology of hepatocellular carcinoma. In : Vyas GN, Dienstag J, Hoofnagle J, eds. *Viral Hepatitis and Liver Disease*. Orlando, Florida: Grune & Stratton, 1984. 209-224
15. Omata M, Uchiumi K, T to Y, Yokosuka O, Mori J, Terao K. Duck hepatitis B virus and liver diseases. *Gastroenterology* 1983 Aug; 85 (2) : 260-267
16. Ohbayashi A, Okochi K, Mayumi M. Familial clustering of asymptomatic carriers of Australia antigen and patients with chronic liver disease or primary liver cancer. *Gastroenterology* 1972; 62 : 618
17. Tong MJ, Weiner JM, Ashcavai MW, Vyas GN. Evidence of clustering of hepatitis B virus infection in families of patients with primary hepatocellular carcinoma. *Cancer* 1979 Dec; 44 (6) : 2338-2342
18. Bernier RH. Factors associated with the transmission of hepatitis B among household contacts of chronic carriers. *Am J Epidemiol* 1980 Sep; 112 (3) : 454-456
19. McMahon BJ, Alward WI, Hall DB, Heyward WL, Bender TR. Acute Hepatitis B Virus Infection : relation of age to the clinical expression of disease and subsequent development of the carrier state. *J Infect Dis* 1985 Apr; 151 (4) : 599-610
20. Beasley RP, Shiao IS, Wu TC, Hwang LY.

- Hepatomain an HBsAg carrierseven years after perinatal infection. *J Pediatr* 1982 Jul; 101 (1) : 83-84
21. Beasley RP. Hepatitis B virus as the etiologic agent in hepatocellular carcinoma-epidemiologic considerations. *Hepatology* 1982 Mar-Apr; 2 Suppl : 21S-26S
22. Larouze B, London WT, Saimot G, Werner M. Host responses to hepatitis-B infection in patients with primary hepatic carcinoma and their families. a case control study in Senegal, West Africa. *Lancet* 1976 Sep 11; 2 (7985) : 534-538
23. Shimoda T, Uchida T, Miyata H, Abe K, Ariga H. A 6 year-old boy having hepatocellular carcinoma associated with hepatitis B surface antigenemia. *Am J Clin Pathol* 1980 Dec; 74 (6) : 827-831

จุฬาลงกรณ์เวชสารได้รับต้นฉบับเมื่อวันที่ 1 กุมภาพันธ์ พ.ศ. 2530