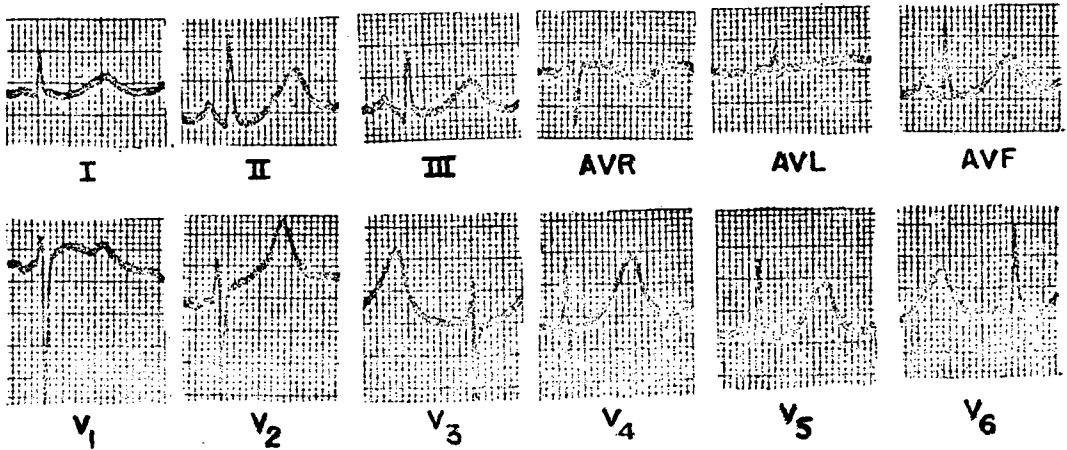


ปรึศนาคล้ันไฟฟ้้าห้ัวใจ

ฉลลาด โสม่ะบุดร*

Routine ECG ของผู้บ้้วยก่อนท้้า surgery ซ้ั้งม่มีอาการ, investigation ที่ส้้าคัญที่จะ
ช้่วยอธิบายการผิดปกตึของ ECG ของผู้บ้้วยรายน้ี้คืออะไร



* ภาควิชา อายูรศาสตร้ คณณะแพทยศาสตร้ จุฬาลงกรณมหาวิทยาลัย

ตอบ ตรวจหา Serum electrolytes

ECG พบว่ามี normal sinus rhythm. P&QRS complexes ปกติ หลัง QRS ภูเขาเหมือนมี T wave ใหญ่ โดยเฉพาะใน V_{2-6} ถ้าดูให้ดีจะเห็น notch ใน leads V_{2-6} เหล่านี้เห็นได้ชัดใน V_1 ซึ่งแนะให้เห็นว่าเป็น wave ใหญ่ที่ซ้อนอยู่ที่ปลาย T wave ความผิดปกติของ ECG นี้ พบได้ในผู้ป่วยที่มี hypokalemia และ serum electrolytes ของผู้ป่วยรายนี้พบว่ามี $K=2.3$ mEq/L