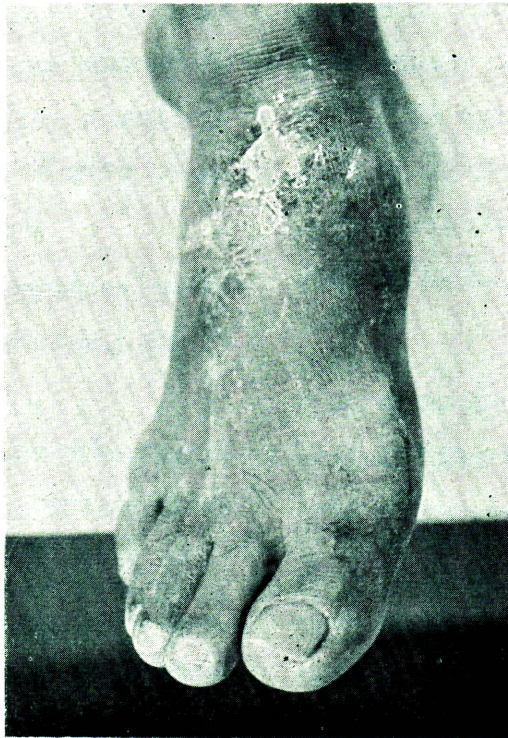


# ปฤษฎณาภาพ

---

ผู้ป่วยชายไทย อายุ 50 ปี มีก้อนนูนที่หลังเท้า มา 2—3 ปี และมีอาการปวด บวมตามข้อต่างๆ เช่น หัวเข่า ข้อเท้า และโคนนิ้วหัวแม่เท้า เป็นๆ หายๆ มา 4—5 ปี ที่ก่อนมีรูแตกออกมา มีสาร สีขาวคล้ายขอลค์ออกมา ดังรูป



## คำถาม

1. ผู้ป่วยรายนี้น่าจะเป็นโรคอะไรมากที่สุด
2. ทำอย่างไรจึงจะได้การวินิจฉัยโรคนี้แน่นอน
3. การรักษาผู้ป่วยรายนี้มีวิธีการรักษาอย่างไรได้บ้าง

## คำตอบ

1. ผู้ป่วยรายนี้น่าจะเป็น chronic tophaceous gout มากที่สุด เพราะว่าจากประวัติที่ปวดบวมตามข้อเป็น ๆ หาย ๆ และมีก้อนเกิดขึ้นพร้อมกับมีสารสีขาว ๆ ลักษณะคล้ายขอลค์ออกมา สำหรับผู้ป่วยรายนี้ไม่คิดว่าจะเป็น rheumatoid arthritis เพราะว่าจากประวัติการปวดบวมตามข้อที่เป็น ๆ หาย ๆ ไม่ใช่ลักษณะของข้ออักเสบชนิดนี้ ถึงแม้ว่าข้ออักเสบชนิด rheumatoid จะมีก้อนเกิดขึ้นมาได้ (rheumatoid nodule) แต่ลักษณะของก้อนมักจะไม่ใช่พบว่ามีอาการแตกออกเป็นรูปร่างในผู้ป่วยรายนี้ ก้อนที่เกิดขึ้นใน rheumatoid มักจะเกิดในรายที่เป็นเรื้อรัง และมีความพิการของข้อแล้ว

2. การให้การวินิจฉัยที่แน่นอนว่าเป็น tophi ในรายนี้ไม่ยากนักเพียงแต่เอา discharge จากก้อนนั้นมาตรวจ ถ้าเป็น gouty tophi จะพบว่าผลึกลักษณะรูปเข็มให้เห็นได้โดยกล้องจุลทรรศน์ธรรมดาและจะพบว่ามี negative birefringence crystal โดยกล้อง compensated polarizing microscope ถ้าถ่ายภาพรังสีบริเวณนั้นอาจจะพบว่ามี punched out lesion ของกระดูก รวมทั้งมี soft tissue density และ sclerotic change บริเวณรอบ ๆ lesion และอาจพบ marginal hanging appearance ที่ขอบของ punched out lesion ได้ สำหรับการตรวจระดับของกรด uric ในเลือดในผู้ป่วย รายอย่างนี้มักจะพบว่ามียกระดับของกรด uric สูง (hyperuricemia)

ได้เสมอ แต่การพบ hyperuricemia ไม่ใช่จะเป็นการวินิจฉัยที่แน่นอนของ tophi เสมอไป ต้องอาศัยลักษณะตรวจพบ urate crystal ด้วย

3. การรักษาในผู้ป่วยรายนี้ ควรจะทำการเป็นขั้นตอนดังนี้

ก. ถ้าพบผู้ป่วยในระยะที่ไม่มีอาการอักเสบปวดบวมตามข้อร่วมด้วย ควรให้การรักษาด้วยการให้ colchicine 1—2 เม็ดต่อวัน เพื่อป้องกันการเกิด acute attack และควรให้เป็นระยะเวลาานาน และให้ยาลดระดับของกรด uric ในเลือด ยาที่จะพิจารณาให้มิดังนี้

1. พวก xanthine oxidase inhibitor (allopurinol) ซึ่งเป็นยาจำพวกลดการสร้างกรด uric ขนาดที่ใช้ 300—600 มก. ต่อวัน

2. ยาพวก uricosuric agent พวกนี้ลดระดับของกรด uric โดยการป้องกันการดูดซึมกลับของกรด uric ที่ proximal tubule ของไต ยาพวกนี้ได้แก่ probenacid, sulfinpyrasone และ holofenate ยาสองตัวหลังนี้หาไม่ค่อยได้ในตลาด ขนาดของ probenacid ที่ใช้ 1—2 กรัมต่อวัน ไม่ควรใช้ยาประเภทนี้ในผู้ป่วยที่หน้าที่ของไตไม่ดี เพราะว่าให้แล้วมักจะไม่ได้ผล ควรแนะนำให้ดื่มน้ำมากๆ หรือพยายามทำให้ปัสสาวะเป็นด่างโดยการให้ alkalinizing agent เพื่อป้องกันการเกิดนิ่วชนิดกรด

การใช้ยาพวกลดกรด uric นั้น จำเป็นอย่างยิ่งที่จะต้องให้เป็นระยะเวลานานเป็นปีที่จะละลายก้อน tophi ออกไปหมดได้ ดังนั้นการ

พิจารณาเลือกใช้ยาจึงควรคำนึงถึงผลดี ผลเสีย และราคาของยาด้วย

ข. ถ้าพบผู้ป่วยในขณะที่มี acute attack ของ gout อยู่ ให้พิจารณาให้การรักษาค้างต่อไปนี้

1. เลือกใช้ยาที่ลดการอักเสบของข้อนั้น โดยให้ยาจำพวกลดการอักเสบ เช่น

— colchicine โดยให้ในขนาด

1 เม็ด ทุก 1 หรือ 2 ชั่วโมง เป็นจำนวน 8—10 ครั้ง ถ้ามีอาการดีขึ้นหรือเกิดมีอาการคลื่นไส้ อาเจียน หรือท้องเดินให้หยุดยาได้เลย แล้ววันรุ่งขึ้นค่อยพิจารณาให้เป็นแบบ maintainance 1—2 เม็ดต่อวัน การรักษายาจะได้ผลภายใน 24—48 ชั่วโมง การใช้นานี้จะได้ผลดีในรายที่ให้การรักษาในระยะแรกมีอาการ ถ้าเป็นมาหลาย ๆ วันแล้ว ผลไม่ค่อยสู้ดีนัก colchicine เป็นยาที่ใช้รักษา gouty attack ได้ผลดีประมาณ 80—90 % และอาจใช้เป็น therapeutic diagnosis โรค gout ได้

— phenylbutazone ใช้ใน

ขนาด 400—600 มก. ต่อวัน ยานี้ไม่ควรใช้ในผู้ป่วยที่มีแผล peptic หรือเป็นโรคเลือด การรักษาด้วยยานี้ได้ผลดีมากกว่า 90 % ยานี้ไม่ควร

ใช้ติดต่อกันเป็นระยะนาน ๆ เกิน 2—3 สัปดาห์ เพราะอาจกดไขกระดูกได้

— นอกจากยาที่กล่าวมาแล้ว อาจเลือกใช้ยาลดการอักเสบ non-steroidal อื่น ๆ แทนก็ได้ เช่น indomethacine เป็นต้น

— ในกรณีที่ไม่สามารถจะใช้ยาดังกล่าวข้างบนได้ หรือใช้ยาอื่นแล้วไม่ได้ผล ก็อาจพิจารณาใช้ยาพวก corticosteroid เช่น corticotopin (ACTH) โดยให้ขนาด 80 หน่วยฉีดเข้ากล้ามเนื้อทุก 8 ชั่วโมงสัก 2—3 วัน ค่อยลดขนาดลงแล้วหยุดไป และตามด้วย colchicine 1—2 เม็ดต่อวัน หรืออาจใช้ยาตัวอื่นก็ได้ เช่น prednisolone หรือ dexamethazone แทนก็ได้ แต่ไม่ควรใช้นานในระยะเวลาควรใช้ไม่เกิน 5—10 วัน

2. พิจารณาใช้ยาลดกรด uric ตามที่กล่าวมาแล้ว หลังจากให้อาการอักเสบบริเวณข้อนั้น ๆ หายไปแล้ว

การรักษาผู้ป่วยในระยะที่มี acute attack เราไม่ควรกังวลเรื่อง hyperuricemia มากนัก แต่ควรขจัดการอักเสบเสียก่อน แล้วจึงใช้ยาลดกรด uric ต่อไปภายหลัง

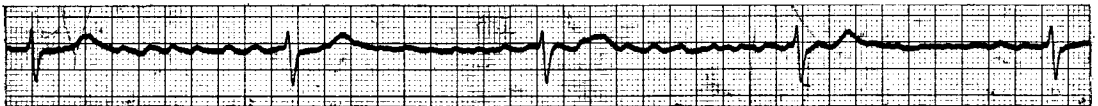
วิทยา ศรีธามา  
อุทิศ ตีสมโชค

ผู้ป่วยชายไทย อายุ 83 ปี มีประวัติว่า 1 เดือนก่อนมา ร.พ. เป็นลมไม่รู้สีกตัวบ่อยๆ ครั้งละประมาณ 2-3 นาที มักเป็นเวลาเดินขึ้นบันได นั่งพักแล้วหาย 1 วันก่อนมา ร.พ. ไม่รู้สึกตัวแบบเดิม และมีชักทั้งตัวแล้วหายไปเอง

ตรวจร่างกายพบว่า หัวใจเต้นประมาณ 30-40 ครั้ง/นาที ความดันโลหิต 140/60 มม.ปรอท

เส้นเลือดที่คอโป่ง มีบวมที่ขาเล็กน้อย ตับโตคล้ำได้ 2 ซม.

หัวใจโตออกไปทางด้านข้างเล็กน้อย ไม่ได้ยินเสียงผิดปกติ ได้ทำ EKG พบว่าเป็นอย่าง  
ที่แสดงไว้ในภาพ



### คำถาม

- ก. EKG ในผู้ป่วยรายนี้ มีอะไรผิดปกติบ้าง
- ข. สาเหตุที่ทำให้เกิดโรคนี้เกิดจากอะไรได้บ้าง
- ค. จงบอกการรักษาในผู้ป่วยรายนี้

### คำตอบ

ก. EKG แสดง atrial fibrillation with complete AV block เนื่องจากเห็น fibrillation wave ชัดเจน ดังนั้น atrial เต้นแบบ atrial fibrillation

ส่วน ventricle นั้นเต้นมาสม่ำเสมอเท่ากัน (RR interval เท่ากันตลอด) จึงมี complete heart block ร่วมด้วย

ข. สาเหตุของ complete heart block ได้แก่

1. acute myocardial infarction
2. หัวใจอักเสบจากเชื้อไวรัสหรือโรคคอตีบ
3. digitalis intoxication
4. atherosclerotic heart disease
5. calcification ของ mitral ring ใน mitral stenosis
6. infiltrative disease เช่น sarco-

ในผู้ป่วยรายนี้จากประวัติค่อนข้างจะเป็นมานานไม่น่าจะเป็นจาก 2 สาเหตุแรกและไม่ใช่ว่า

จาก digitalis intoxication เพราะไม่ได้ digitalis มาก่อน

โรคทาง mitral valve นั้น จากการตรวจร่างกายและ cardiac fluoroscopy จะช่วยในการวิเคราะห์แยกโรค

โรค sarcoidosis อาจวินิจฉัยได้โดยการหาค่า calcium phosphate uric acid ในเลือดซึ่งมีค่าสูง และ kveim test ให้ผลบวก

ส่วน atherosclerotic heart disease คงจะแยกออกได้ยากเพราะอายุอยู่ในเกณฑ์สูง แต่ผู้ป่วยควรมีอาการเจ็บหรือแน่นหน้าอก มี EKG ที่เข้ากับ ischemia หรือ infarction

ค. การรักษารีบด่วนในรายนี้ ให้อาการกระตุ้นการเต้นของหัวใจ คือ isoproterenol (Isuprel) ถ้าไม่ดีขึ้นควรใส่ pace maker ชั่วคราวไว้ก่อนเพื่อกระตุ้นการเต้นของหัวใจ ในรายนี้อาจต้องใส่ pace maker ถาวรเพราะเป็น chronic heart block และมี Stroke Adam attack มาแล้ว

วิทยา ศรีตมา  
ฉลาด โสมะบุตร