

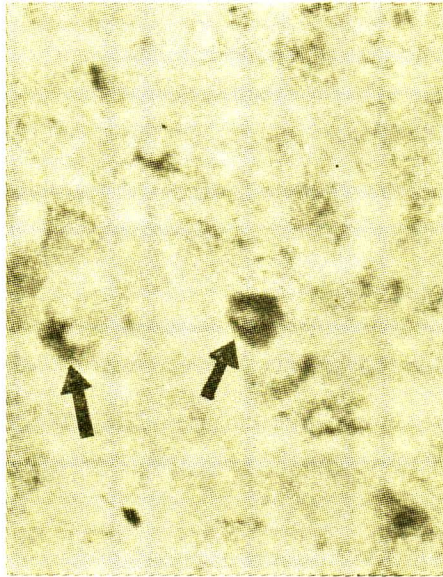
# แก้บทความ

---

บทนิพนธ์วิเคราะห์วิจารณ์เรื่อง พยาธิสภาพของโรคตับอักเสบจากเชื้อไวรัส โดยกลองจุลทรรศน์  
ธรรมดาในจุฬาลงกรณ์เวชสาร ปีที่ 21 ฉบับที่ 3 กรกฎาคม 2520 หน้าที่ 214-221 มีสิ่งผิดพลาด  
สำคัญที่ต้องแก้ไขคือ

1. รูปที่ 8 ภาพลูกศรชี้ที่ตกเป็น Acidophilic body ซึ่งพบได้ในราย Chronic active  
hepatitis ไม่ใช่ HBsAg ที่ถูกย้อมด้วยสี orcein ของเซลล์ตับ

2.



ภาพ chronic active hepatitis แสดงการติดสี  
ของ HBsAg ใน cytoplasm ของเซลล์ตับ  
Orcein  $\times 400$

ขอผู้อ่านและผู้เขียนบทความได้โปรดอภัยในความผิดพลาดครั้งนี้นี้ด้วย

บรรณาธิการ