

Coarctation ของ Abdominal Aorta

ตรงจุดเริ่มของ inferior mesenteric artery

รายงานผู้ป่วยหนึ่งราย ซึ่งวินิจฉัยโดย

TRANSLUMBAR AORTOGRAPHY

โดย

* แพทย์หญิง กระวัน สุวรรณ บุนนาค M.D., F.A.C.R.

โรค Coarctation ของ Abdominal Aorta มีชื่อของที่พบกันบ่อยๆ เพราะเหตุนี้เอง ผู้ที่เป็นแพทย์จึงอาจจะนึกถึงโรคนี้ เมื่อตนมีความจำเป็นต้องจำแนกโรคต่างๆ อันมีอาการเนื่องมาจากโลหิตไปไม่ถึงมือเท้าไม่เพียงพอกดัยคั่งกัน ครนเมื่อพบอาการดังกล่าว (Intermittent Claudication) แล้ว ก็มักจะนึกถึง Thrombosis และ Aneurysm กับมักจะนึกถึง Coarctation เป็นอันดับสุดท้าย หรือตีมันไปเสียโดยสิ้นเชิง การวินิจฉัยโรคโดยรังสีเอกซ์เท่านั้น ที่จะตัดสินโรคได้โดยเร็วและเด็ดขาด โดยมีต้องทำการผ่าตัด

ในเวชสารก็มีเรื่อง "Coarctation at unusual sites" ปรากฏอยู่เพียงน้อยราย จำพวก Sloan และ Cooley ได้จำแนกเข้าไว้ในประเภท Type III แต่ในจำพวก Type III นี้ Coarctation ก็อยู่ในระดับต่างๆ กัน ทั้งตรงจุดเริ่มของ Inferior Mesenteric Artery นี้ เห็นจะหายากมาก

ขณะพบว่ามีผู้รายงาน Coarctation at unusual sites หรือ Coarctation Type III นี้แล้ว 12 ราย รายแรกรายงานโดย Power เมื่อ ค.ศ. 1861 เป็นรายที่ตำแหน่งคอดอยู่ต่ำกว่าระดับจุดเริ่มของ หลอดโลหิตแดงไปเพียงอวัยวะภายในทั้งหลาย คือตามาก

เมื่อ ค.ศ. 1937 Maycock ได้รายงานไว้รายหนึ่ง ตำแหน่งตรงกับจุดเริ่มของ Renal Arteries ค.ศ. 1939 Baylin รายหนึ่ง คอดใต้ระดับของ Renal Arteries ค.ศ. 1941 Steel รายงาน 2 ราย รายหนึ่งคอดตรงจุดเริ่มของ Renal Arteries และอีกรายหนึ่งใต้กระบังลม Bahnsen, Cooley และ Sloan ได้รายงานอีก รายหนึ่ง เมื่อ ค.ศ. 1949 ระดับ Renal Arteries เหมือนกัน และเมื่อ ค.ศ. 1950 Kondo รายงานรายหนึ่งคอดอยู่ระหว่าง Coeliac Axis และ Renal Arteries Martin และ Yount อ้างไว้รายหนึ่ง รายงานโดย Goldzieher และผู้ร่วมงาน เมื่อ ค.ศ. 1951 ระดับ

* แผนกรังสีวิทยา โรงพยาบาลจุฬาลงกรณ์

Renal Arteries เหมือนกัน และ Bahnson ยัง
อ้างอีก 3 ราย วิทยานึ่งเมื่อ ค.ศ. 1948 วิทยานึ่ง
ละเอียดไม่ปรากฏ วิทยานึ่งของ Wang ค.ศ.
1949 และวิทยานึ่งที่ 3 วิทยานึ่งโดย Abanese และ
Beila ค.ศ. 1953 วิทยานึ่งที่ 12 เป็นวิทยานึ่งของ
Martin และ Yount ค.ศ. 1956

ที่วิทยานึ่งไว้ข้างบนนี้ ส่วนมากพบโรค
เมื่อผู้บวดยังมีชีวิตแล้ว และได้ทำการผ่าตัด ที่
พบโดย Angiocardiography และ Aortogra-
phy ก็มี แต่บ่อยราย

วิทยานึ่งผู้บวดย

ผู้บวดยเป็นหญิงไทย อายุ 22 ปี เมื่อมา
โรงพยาบาลจุฬาลงกรณ์ครั้งแรก ค.ศ. 1955
ผู้บวดยมาเพราะอาการเพื่อย และชาที่เท้าและขา
ทั้งสองข้าง ซึ่งเป็นเฉพาะเวลาเดินระยะไกลๆ
หรือนานๆ เมื่อเกิดมีอาการเพื่อยและชา
ผู้บวดยก็อดลงนั่งไปเอง พักแล้ว อาการก็
ค่อยๆ หายไป

อาการข้างบนนี้ เริ่มมีตั้งมานานแล้วเป็น
จำนวนปี แต่ผู้บวดยรู้สึกความมากขึ้นในระยะ
ปีครึ่งหลังนี้ เวลาเป็นรู้สึกเพื่อยและชาที่เท้า
ก่อน แล้วก็ขยายขึ้นมาที่ขาจนถึงตะโพกและ
เอว พอลงนั่งพักราว 15 นาที อาการเพื่อย
ชาที่หายไ้หมดสิ้น

ตำหรับโรคในอดีต ผู้บวดยเล่าว่าเมื่ออายุ
18 ปี ได้เคยบวดยเป็นไข ทั้งมีอาการหนาว
ต้นด้วย เป็นอยู่ประมาณ 2 เดือนจึงหาย

การตรวจร่างกายปรากฏว่า ผู้บวดยมี
ร่างกายแข็งแรงและสมบูรณ์ พบ Systolic
Murmur และ Systolic Thrill ที่หน้าท้องระดับ
สะดือ คัดำพบ Iliac Arteries เต็มเป็นปกติ
ดี แต่พบที่โคนขาเบากว่าปกติ ส่วนที่
Popleteal Arteries, Posterior Tibial, Anterior
Tibial และ Dorsalis Pedis นั้นคัดำไม่พบเลย
ความดันโลหิต วัดแขนขวาได้ 140/70
mm. Hg. วัดแขนซ้ายได้ 144/80 mm. Hg.
ที่ขาคัดำไม่ได้เลย

ตรวจ Wassermann และ Kahn ในเลือด
ได้ผลลบ Hb. 12 gm.% เม็ดเลือดแดง
4.3 ล้าน/cu. mm เม็ดเลือดขาว 7,500/mm.
โดยมี P.M.N. 70% Lymphocytes 25% และ
Eosinophiles 5%

ตรวจเลือดทางเคมี ปรากฏว่า ปกติ
บัสต์สารก็ปกติ

การวินิจฉัยโรค ก่อนตรวจด้วยรังสี เอกซ
แพทยคัดำถึง Aneurysm หรือ Thrombosis มา
อันดับแรก และ Coarctation เป็นอันดับหลัง
การวินิจฉัยโรครังสีเอกซ ทรวงอกไม่พบ
ตั้งผิดปกติ

Translumbar Aortography โดยใช้ Uro-
kon 70% 20 cc. ฉีดเข้าระดับ L1 และถ่ายภาพ
ห่างกัน $\frac{1}{2}$ วินาที นับแต่เริ่มฉีดนี้ดยา ได้ภาพ
Abdominal Aorta ชัดเจน มีคอคอดตรง
ระดับ L 2-3 คอคอดคอดแคบยาวประมาณ

4 cm. และตรงบริเวณคอตัดเริ่ม (Origin) ของ Inferior Mesenteric Artery และ Lumbar arteries ของ L 3 ด้วย ในภาพเห็น Renal Artery และ Vein ข้างขวาได้ชัด เห็นสารทึบแดงอยู่ใน Inferior Vena Cava จาก Renal Vein เส้นเลือดของไตซ้ายเห็นจางมาก นอกจากนั้น ยังเห็น Lumbar Arteries คู่ 2 และ 1 ได้ชัด เห็น Iliac Arteries และ Bifurcations ชัดมาก กับมีเส้นเลือดดำฝอยๆ ข้างกระดูกสันหลังทึบแดงเล็กน้อย

ดังนั้น ภาพรังสีเอกซเรย์ได้ตัดสินว่าผู้ป่วยเป็น Coarctation ในระดับ L 2 และ 3 ซึ่งอยู่ตรงจุดเริ่มของ Inferior Mesenteric Artery ด้วยโดยชัดเจนแล้ว คนไข้ไม่ล้มคร่าแต่ก็เคยกลับมาป่วย

ผู้ป่วยได้กลับมาโรงพยาบาลอีกครั้งหนึ่ง ประมาณหนึ่งปีต่อมา เขารู้สึกสบายดี และรายงานว่ามีอาการต่าง ๆ ที่เคยเป็นก็ได้ค่อย ๆ เบาลงไป โดยทั่วไป ผู้ป่วยรายนี้เหมือนคนปกติธรรมดา แพทย์มิได้ทำอะไรให้อีก แล้วเขาก็กลับไป

วิจารณ์

ดังปรากฏในเวชสารต่าง ๆ ไม่มีอาการใดที่จะเอามาใช้แยก Coarctation ในตำแหน่ง "Usual" ออกจากตำแหน่ง "Unusual" ได้ ทั้ง 2 ประเภทมีความดันโลหิตที่แขนสูงที่ขาต่ำ

มีอาการแสดงตั้งแต่โตไปสักระยะต่าง ๆ ของร่างกายไม่พอ มีอาการของหัวใจวาย เช่นใจเต้น (Palpitation) วิงเวียนและคลื่นเหียน กับเจ็บที่บริเวณหัวใจ (Precordial Pain) เหมือน ๆ กัน ยังเหลือแต่ Systolic Murmur อย่างเดียว ฟังได้หน้าท้อง

ที่เดิที่หนึ่งคงแต่ระดับ Epigastrium ลงมาจนถึงจุดเขต Aorta ที่พอจะช่วยบอกได้ว่า โรคอยู่ที่ส่วน Aorta ในช่องท้อง แต่ถึงกระนั้นในบางรายที่ Coarctation อยู่ในทรวงอก Systolic Murmur มักยังฟังได้ยินที่หน้าท้อง กับอีกอย่างหนึ่งก็คือ การตรวจพบว่าไม่มีสิ่งผิดปกติในทรวงอก ช่วยให้เราคิดว่า Coarctation นั้นคงอยู่ต่ำลงไป

ในคนป่วยของเรา ไม่พบสิ่งผิดปกติในทรวงอกเลย ขอบ Mediastinum ข้างซ้ายเป็นปกติ ซึ่งโครงไม้มีรอยกัดเจ้า (Notching) ซึ่งทำให้แยก Coarctation ใน "Usual Site" ออกได้ทันที

ในคนป่วยของเรา มีอาการเลือดไปสัเท่า และขาไม่ล้มคร่า ความดันโลหิตวัดที่ขาไม่ได้เลย เพราะต่ำมากไป และพบ Systolic Murmur และ Systolic Thrill ทุกระดับคือชัดเจนมาก อันเองทำให้ยอมรับแพทย์ของเราคิดว่า เป็น Aneurysm มากกว่าเป็นอย่างอื่น ส่วนอาการ Intermittent Claudication กลับทำให้ ศัลยแพทย์ของเราคิดว่า เป็น Thrombosis มากกว่าอย่างอื่น ทั้ง 2 คนให้ Coarctation อยู่ในอันดับ 3

Coarctation ทั่วบริเวณของ Renal Arteries ได้ถูกรายงานไว้หลายครั้งแล้ว แต่ยังไม่พบรายงาน Coarctation ทั่วบริเวณของ Inferior Mesenteric Artery เลย รายงานของเรานี้จึงอาจเป็นรายแรก รายงานของ Power เมื่อ ค.ศ. 1861 ก็นับอยู่ต่ำกว่าของเราไปอีก

สาเหตุของ Coarctation ในเวชศาสตร์ต่าง ๆ ได้ให้วินิจฉัย 1. เป็นมาแต่กำเนิด 2. เกิดขึ้นเพราะถูกกดทับจาก Neurofibroma ในคนที่ เป็นโรค Von Recklinghausen (Glenn & coll) 3. จากการอักเสบที่เมือหทัยแดงทำให้เส้นเลือดตีบ และ 4. เส้นเลือดอุดตันและหายแล้วเกิดช่อง ทางเดินโลหิตใหม่ (Organized Thrombosis with Recanalization)

ผู้ป่วยของเราเป็นคนชั้นกลาง เป็นชาวชนบท มีชีวิตเรียบง่าย อยู่กับบ้าน ได้รู้สึกอาการปวดขาที่เท้าและขาหนีบ เมื่อใดพอที่จะทำงานบ้านได้แล้ว อาการเป็นมาเมื่อออกกำลังมาก เช่นขณะเดินเร็ว วิ่งจับรถเมล์ และเดินระยะไกลๆ หรือเดินซอกของเนินเวदानาน ยังอายุมากเขาก็กลัวการทรมานมากจน อาการก็ยิ่งกำเริบ ดังนั้น แม้แต่จะนำคิดว่า Coarctation นมมาแต่กำเนิด ก็น่าสงสัยว่า เหตุใดจึงไม่มีผู้ใดสังเกตเห็นอาการขณะที่ยังเป็นเด็กอยู่ ประกอบกับคนไข้มีประวัติบวดยาเซเรอริง ดัง 2

เดือนเมื่ออายุ 18 ปี ซึ่งเป็นเวลาพอดีๆ กับที่ผู้ป่วยสังเกตเห็นอาการเปลี่ยนแปลงที่เท้าและขา จึงนำคิดว่า Coarctation รายงานนี้อาจมีเดิมมาแต่กำเนิด

จากผู้ป่วยรายนี้เราเห็นได้ชัดแล้วว่า การวินิจฉัยโรคและตำแหน่งของมันโดยเด็ดขาดนั้นอยู่ที่การทำ Aortography. Aortography นี้ก็เลือกวิธีใดต่างๆ ตามแต่จะเห็นสมควร เราได้เลือกทำ Translumbar Route เพราะเราเห็นว่าวิธีนี้ง่ายกว่าวิธีอื่น และเราแน่ใจแล้วว่า โรคที่เราจะดู ก็จะเป็น Aneurysm หรือ Thrombosis หรือ Coarctation ก็ได้ อยู่ในส่วนของต้นตางของ Aorta

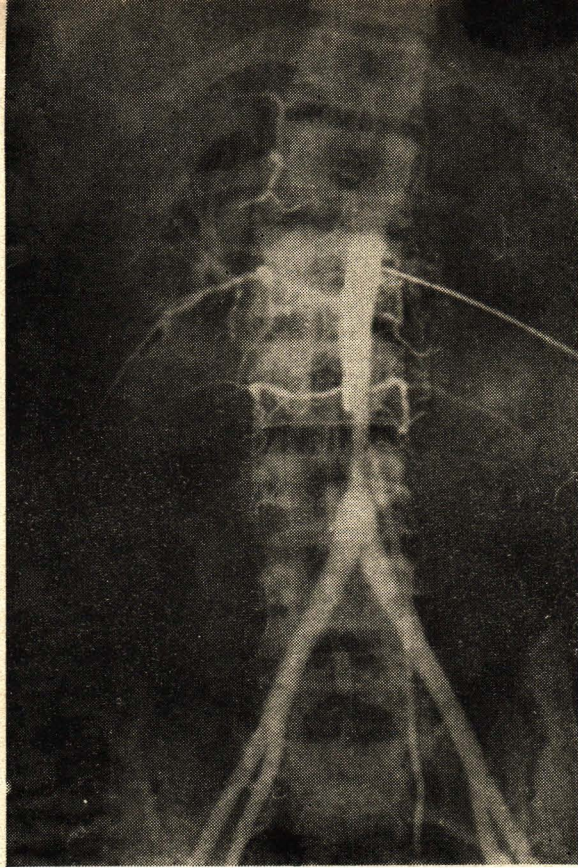
จึงอยู่ที่ผู้ป่วยรายนี้ได้รับการผ่าตัด และดังนั้น มิได้รับการตรวจหาตำแหน่งโรคโดยตาเปล่า และมีข้อจับ แต่เรามีความเห็นว่า ภาพรังสีเอ็กซของเรานั้นชัดเจนและตัดสินใจได้เด็ดขาด

สรุป

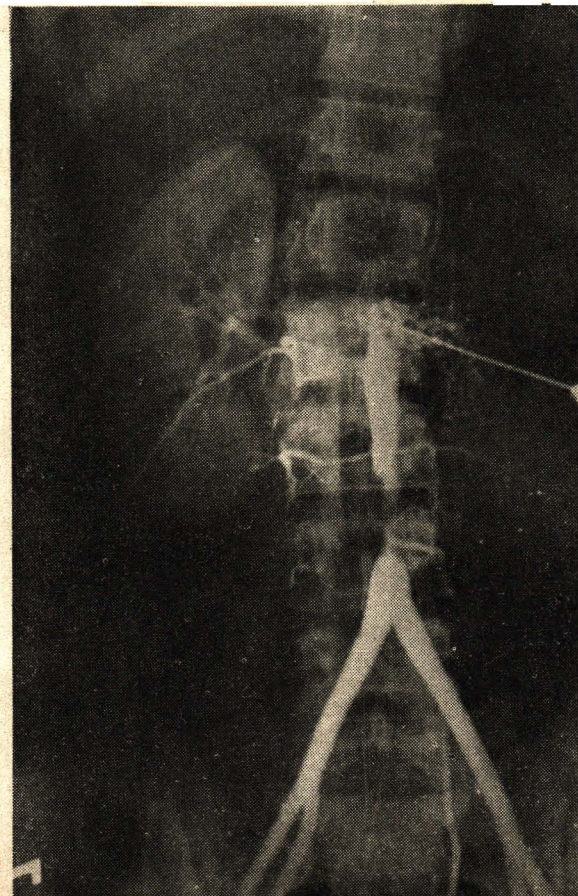
รายงานผู้ป่วยรายที่ 13 ที่พบ Coarctation ของ Abdominal เป็นรายแรกที่พบ Coarctation อยู่ตรงกับจุดเริ่มของ Inferior Mesenteric Artery ซึ่งได้ทำการวินิจฉัยโดยเด็ดขาดด้วย Translumbar Aortography

ขอขอบคุณ

ข้าพเจ้าขอขอบพระคุณ อาจารย์ ไข่มุนี พันธ์ ผู้ได้ส่งคนไข้มาให้มาตรวจด้วยรังสี



△ TRANSLUMBAR AORTOGRAPHY
TRANSLUMBAR AORTOGRAPHY ▽
(Co-arcuation of abdominal aorta above bifurcation)



เอ็กซ์ และ นายแพทย์ เฉลี่ย วิชรพุกก็
 ศัลยแพทย์ของเราผู้เป็นคนดีดียา การร่วมมือ
 มือของท่านทั้งต้อง กับแผนกรังสีวิทยา โรง
 พยาบาลจุฬาลงกรณ์ ได้ช่วยให้การวินิจฉัย
 โรคต่างๆ สัมบูรณ์ขึ้น และเป็นที่น่าสนใจเป็น
 อนันมาก.

REFERENCES :

1. Bahnsen, H.T., Cooley, R.N. and Sloan, R.D. Coarctation of the Aorta at Unusual Sites— Report of two cases with angiocardiographic and operative findings. Am. Heart Journal 38:905-913, 1949.
2. Kondo, B., Winsor, T., Raulston, B.L. and Kuroiwa - Congenital Coarctation of the Abdominal Aorta— A theoretically reversible type of cardiac disease. Am. Heart Journal 39:306-313, 1950.

3. Glenn, Keefer, Speer and Dotter. Coarctation of the Lower Thoracic and Abdominal Aorta Immediately Proximal to Celiac Axis. Surgery, Gynecology and Obstetrics 94:561-569, 1952.
4. Sloan, R.D., Cooley, R.N. Coarctation of the Aorta. Radiology 61:701, 1953.
5. Editorial Coarctation of the Aorta. Am. J. Roentgenol & Rad. Therapy, May, 1953.
6. Hulting, B. and Vendsalu, A. Coarctation of the Aorta in Unusual Sites. Acta Radiologica 43:453-457, 1955.
7. James F. Martin and Ernest H. Yount Coarctation of the Abdominal Aorta. Report of a case illustrating the value of aortography as a diagnostic aid. Am. Journal of Roentgenol. 76:782-786, 1956.

