

การรักษาแบบเฉพาะที่สำหรับมะเร็งเซลล์ตับ

บุญชู ศิริจินดากุล*
สุภกิจ ขมวิลัย**

Sirichindakul B, Khomwilai S. Locoregional treatment for hepatocellular carcinoma. Chula Med J 2003 Nov; 47(11): 741 - 56

Hepatocellular carcinoma (HCC) is one of the most common liver tumor especially in Asian countries. Surgical resection including liver transplantation is the treatment of choice. However, due to HCC associated chronic liver disease, resectability rate of this tumor is only 10-37%.

Locoregional treatment, directly destruction the tumor itself or indirectly interfering the blood supply of the tumor is an alternative method which could probably control the tumor and improve quality of life.

In this review, we mention the optional treatment, individually, in locoregional treatment for hepatocellular carcinoma.

Keywords : *Hepatocellular carcinoma, Locoregional treatment.*

Reprint request : Sirichinda B. Department of Surgery, Faculty of Medicine, Chulalongkorn University, Bangkok 10330, Thailand.

Received for publication. August 10, 2003.

วัตถุประสงค์ :

1. เพื่อให้ทราบถึงวิธีการรักษา locoregional treatment สำหรับมะเร็งตับแบบปฐมภูมิ แต่ละวิธี
2. เพื่อให้สามารถเลือกวิธีการรักษา locoregional treatment ให้เหมาะกับมะเร็งตับแบบปฐมภูมิ

* ภาควิชาศัลยศาสตร์ คณะแพทยศาสตร์ จุฬาลงกรณ์มหาวิทยาลัย

** แพทย์ประจำบ้าน ภาควิชาศัลยศาสตร์ คณะแพทยศาสตร์ จุฬาลงกรณ์มหาวิทยาลัย

มะเร็งตับ (Hepatocellular Carcinoma, HCC) เป็นมะเร็งที่พบมากเป็นอันดับ 5 ของโรคมะเร็งทั้งหมดทั่วโลก และเป็นสาเหตุการตายเป็นอันดับ 3 ของการตายจากโรคมะเร็งทั้งหมด^(1,2) ซึ่งในแต่ละปีจะมีผู้ป่วยโรคมะเร็งตับใหม่ปีละประมาณ 1 ล้านคนทั่วโลก^(3,4) รายงานผู้ป่วยส่วนใหญ่อยู่ในประเทศทางเอเชียตะวันออกเฉียงใต้ แอฟริกา ญี่ปุ่น และประเทศทางตะวันตกกลาง⁽⁵⁾ สำหรับประเทศไทยมีการรายงานการเพิ่มขึ้นของผู้ป่วยโรคมะเร็งตับทุกปี และเป็นสาเหตุการตายอันดับ 1 ของโรคมะเร็งทั้งหมด⁽⁶⁾ และในส่วนของโรงพยาบาลจุฬาลงกรณ์พบผู้ป่วยโรคมะเร็งตับประมาณ 3 – 5 % ของผู้ป่วยโรคมะเร็งทั้งหมด⁽⁷⁾

ปัจจัยเสี่ยงหลักที่ทำให้เกิดโรคมะเร็งตับ พบว่ามีความเกี่ยวข้องกับ การติดเชื้อไวรัสตับอักเสบบี และ C โดยจากการศึกษาผู้ป่วยมะเร็งตับในประเทศญี่ปุ่น สเปน และอิตาลี พบว่ามี Anti-HCV +ve สูงถึง 76 %^(3,5) ทั้งนี้ อัตราการเกิดมะเร็งตับจะยิ่งสูงขึ้นในผู้ป่วยที่มี Cirrhosis และมีการติดเชื้อไวรัสตับอักเสบบีทั้งสองชนิดรวมด้วย เป็น 3-8 % ต่อปีใน HCV infection และ 2 % ใน HBV infection^(3,8) ส่วนปัจจัยเสี่ยงอื่น ๆ ได้แก่ alcohol และ aflatoxin พบว่ามีความเกี่ยวข้องกันกับการเกิดมะเร็งตับ แต่มักจะเกี่ยวเนื่องกับปัจจัยเสี่ยงหลักข้างต้น

Treatment choice

การรักษา มะเร็งตับในปัจจุบันที่เป็นมาตรฐาน คือ การผ่าตัดเอาก้อนมะเร็งออก ซึ่งจากเทคนิคของการผ่าตัดในปัจจุบันถ้าสามารถเอาก้อนมะเร็งออกได้หมด พบว่าอัตราการตายภายหลังการผ่าตัดโดยรวมน้อยกว่า 5 % และอัตราการรอดชีวิต (Survival rate) โดยรวมภายหลังผ่าตัดเพิ่มขึ้นเรื่อย ๆ รวมถึงอัตราการกลับเป็นใหม่ (Recurrence rate) ที่ลดลง จนอาจกล่าวได้ว่าเป็นโรคที่รักษาให้หายได้ด้วยการผ่าตัดดังตารางที่ 1

จากผลการรักษา มะเร็งตับที่ได้ผลดีมาก แต่ยังมีผู้ป่วยอีกจำนวนหนึ่งที่ไม่สามารถรับการรักษาดังกล่าวได้ เนื่องจากก้อนมะเร็งมีขนาดใหญ่ ตำแหน่งของก้อนมะเร็งอยู่ใกล้หรือติดเส้นเลือดใหญ่ภายในตับ ซึ่งไม่สามารถผ่าตัดก้อนออกได้หมด จำนวนก้อนมะเร็งมีหลายก้อน และการทำงานของตับไม่ดีจนไม่สามารถผ่าตัดได้⁽¹⁾

ดังจะเห็นได้จากศูนย์ผ่าตัดหลายแห่งที่ทำการผ่าตัดผู้ป่วยมะเร็งตับเป็นจำนวนมาก พบว่าผู้ป่วยมะเร็งตับสามารถที่จะผ่าตัดได้เพียง 10-37 % ของผู้ป่วยทั้งหมด^(1,3) และจากสถิติของโรงพยาบาลจุฬาลงกรณ์ ปี 2537-2545 พบว่าจากจำนวนผู้ป่วยโรคมะเร็งตับทั้งหมดมีเพียง 6-24 % เท่านั้นที่ได้รับการผ่าตัด⁽⁷⁾ ดังนั้นจึงมีผู้คิดค้นวิธีการรักษาต่าง ๆ มากมาย เช่น

ตารางที่ 1. แสดงผลการรักษา HCC ด้วยการผ่าตัด (Liver resection)

	Mortality	Survival rate after resection			Recurrence	Comment
		1 yr	3 yr	5 yr		
Blumgart 2000 ⁽⁵⁾	0.5-21.5%	58-100%	28-88.2%	19.4-26.4%		Accumulate paper
Mitsuo et al. 1996 ⁽⁹⁾	2.5%				35%,1yr	J,single,1985-1995
Fong et al. 1999 ⁽³⁾	4.5%	81%	54%	37%	50%,3yr	US,single.pro.,1991-1998
Subgroup<5cm			63%	57%	56%,5yr	include cirrhosis
Arii et al. 2000 ⁽¹⁰⁾			87.6%	71.5%		Single nodule<2.1cm
LCSGJ since 1965						Clinical stage 1
Bruix et al. 2001 ⁽⁸⁾				50%	50%,3yr	EASL conf. Barcelona
					70%,5yr	2000

1. การผ่าตัดเปลี่ยนตับ (Orthotopic Liver Transplant, OLT)

เป็นการรักษามะเร็งตับที่ได้ประโยชน์จากการรักษาถึง 2 อย่าง คือ เป็นการรักษาตัวมะเร็งตัวเอง และยังเป็นการรักษาภาวะ Portal Hypertension อีกด้วย^(3,5) ซึ่งผลการรักษาได้ผลเท่ากับหรือดีกว่าการผ่าตัดเอาก่อนมะเร็งออก ในผู้ป่วยที่มีมะเร็งตับขนาดไม่เกิน 5 เซนติเมตรหรือจำนวนไม่เกิน 3 ก้อน และแต่ละก้อนขนาดไม่เกิน 3 เซนติเมตร^(1,3,5) จากการศึกษาพบ Survival rate 40-82 % ที่ 1 ปี, 50-70 % ที่ 3 ปี และ 36-70 % ที่ 5 ปี Recurrence rate < 25 %^(3,5,8)

จากผลการรักษาที่ดีขึ้นเรื่อย ๆ ประกอบกับการพัฒนาของยา Antiretroviral ทำให้เราสามารถเพิ่มความสามารถในการปลูกถ่ายอวัยวะในผู้ป่วยที่มีการติดเชื้อ HBV ได้เพิ่มมากขึ้น แต่อย่างไรก็ดียังคงมีปัญหาเกี่ยวกับเรื่องผู้บริจาค (Donor) ซึ่งมีจำนวนจำกัดในแต่ละปี ยกตัวอย่างเช่น ในสหรัฐอเมริกาซึ่งเป็นศูนย์การปลูกถ่ายอวัยวะขนาดใหญ่ มีตับซึ่งสามารถทำการปลูกถ่ายได้เพียง 5,000 อวัยวะ⁽¹¹⁾ ซึ่งมีจำนวนน้อยกว่าความต้องการมาก ทำให้การรักษาด้วยการปลูกถ่ายอวัยวะยังไม่ได้ผลดีเพียงพอ เพราะผู้ป่วยที่เข้าเกณฑ์รอปลูกถ่ายอวัยวะมีการโตและเพิ่มจำนวนขึ้นของมะเร็งตับ รวมถึงการแย่งชิงของการทำงานของตับร่วมด้วย ในปัจจุบันจึงมีการพัฒนาการรักษาโดย Combination วิธีการรักษาอื่นร่วมกับการปลูกถ่ายอวัยวะซึ่งอยู่ระหว่างการศึกษาดังผลของการรักษา⁽⁵⁾

2. Systemic Treatment

Systemic Chemotherapy การรักษาได้ผลเพียง 15-20 % และการรักษาไม่ได้ช่วยให้อัตราการรอดชีวิตดีขึ้น เมื่อเปรียบเทียบกับการรักษาแบบประคับประคอง^(1,5)

Systemic Hormonal Therapy จากอุบัติการณ์มะเร็งตับที่มักเกิดในผู้ชายมากกว่าผู้หญิงถึง 8 เท่า⁽⁵⁾ จึงผู้ริเริ่มที่รบกวน Hormone เพื่อรักษามะเร็งตับจากการทดลองพบว่ายา Tamoxifen (Anti-Estrogen) สามารถยับยั้งการเจริญของเซลล์มะเร็งตับได้ในหลอดทดลอง⁽⁵⁾

จากการศึกษาแบบ Systemic review โดย Llovet et al.. ในปี 2003 พบว่าผลการรักษาด้วย Systemic Chemotherapy, Hormonaltherapy และ Immunotherapy ไม่ได้ช่วยให้ Survival rate ดีขึ้นเมื่อเทียบกับการไม่รักษาหรือรักษาแบบประคับประคอง (Tamoxifen: OR, 0.64; 95 % CI, 0.36-1.13; P = 0.13, Others no enough N, control)⁽²⁾

3. Locoregional Therapy

การรักษามะเร็งตับที่ไม่สามารถผ่าตัดได้ในปัจจุบันได้มุ่งความสนใจไปในการรักษาเฉพาะที่หรือ Locoregional Therapy ซึ่งได้ผลดีขึ้นตามลำดับตามประสบการณ์การรักษาและการพัฒนาทั้งเทคนิค และเครื่องมือที่ใช้ การรักษาในปัจจุบันสามารถแบ่งออกได้เป็น 2 ประเภทใหญ่ ๆ⁽¹⁾ คือ

3.1 Transarterial therapies ซึ่งมีหลายวิธีในการทำให้ขาดเลือดที่ไปเลี้ยงก้อนมะเร็งตับ รวมไปถึงการใส่สารเคมีเพื่อเข้าไปทำลายเนื้อมะเร็งตับโดยตรง ได้แก่

3.1.1 Transarterial Embolization (TAE)

3.1.2 Transarterial Chemotherapy +/- Lipiodolization (TAC, TOC)

3.1.3 Transarterial Chemoembolization +/- Lipiodolization (TACE, TOCE)

3.1.4 Transarterial Radiotherapy

3.2 Local ablation therapies เป็นการรักษาด้วยเทคนิคต่าง ๆ ในการทำลายเนื้อมะเร็งตับ โดยอาศัยสารเคมี ความร้อน หรือความเย็น ในปัจจุบันแบ่งออกเป็นหลายวิธี ได้แก่

3.2.1 Percutaneous Ethanol Injection (PEI)

3.2.2 Percutaneous Acetic Acid Injection

(PAI)

3.2.3 Cryotherapy

3.2.4 Microwave Coagulation Therapy

(MCT)

3.2.5 Laser Therapy

3.2.6 Radiofrequency Ablation (RFA)

3.2.7 High-intensity focus ultrasound (HIFU) Ablation

ในที่นี้จะกล่าวถึงการรักษาแบบ Locoregional Therapy ในแต่ละวิธีถึงหลักการและผลของการรักษา จากการศึกษาที่ผ่านมา เพื่อใช้ในการเลือกวิธีการรักษา แบบต่าง ๆ ที่มีในปัจจุบัน

Transarterial therapies

เป็นการรักษาโดยอาศัยการศึกษาระบบเส้นเลือดที่เลี้ยงมะเร็งตับ เป็นที่ทราบกันดีว่าตับจะมีเลือดมาเลี้ยงจาก 2 ระบบ คือ Portal system ผ่านทาง Portal vein และ Systemic system ผ่านทาง Hepatic artery เนื้อตับปกติจะรับเลือด 75 % จาก Portal vein 25 % จาก Hepatic artery จากการศึกษาพบว่าเนื้อมะเร็งตับจะรับเลือด 95 % จาก Hepatic artery ดังนั้น การที่ทำให้เส้นเลือดที่ไปเลี้ยงมะเร็งตับเส้นนั้นอุดตัน ก็สามารถที่จะทำให้เนื้อมะเร็งเกิดการขาดเลือดจนเกิด Necrosis ได้^(12,13)

การรักษาด้วยวิธีนี้เมื่อครั้งเริ่มแรกนั้นได้มีการใช้วิธีผ่าตัดเพื่อเข้าไปผูก Hepatic artery แต่ผลของการรักษาได้ผลไม่ดี จากการศึกษาพบว่ามีเกิดการเกิด Collaterals arteries ขึ้นจาก artery ใกล้กับตัวมะเร็งเองจึงทำให้ไม่เกิด Necrosis ขึ้นตามที่หวังไว้ ต่อมามีการพัฒนาเทคนิคในการใส่อุปกรณ์หรือสารเคมี (Emboli materials) เข้าไปในแขนงของ Hepatic artery ที่เลี้ยงตัวมะเร็งโดยตรง (Highly selective) โดยการใส่สาย catheter เข้าในเส้นเลือดแดงผ่านทางผิวหนัง ไม่ต้องผ่าตัด และใช้เพียงยาชาเฉพาะที่ (ปัจจุบันนิยมเข้าทาง Femoral artery) เพื่อทำให้เกิดการอุดตันขึ้น (Transarterial Embolization, TAE) ซึ่งพบว่าได้ผลดี แต่ยังคงมีความแตกต่างกันในผลที่ได้เมื่อใช้ emboli materials ที่แตกต่างกัน ซึ่งพบว่าถ้าจะทำให้ตัวมะเร็งตับเกิดการขาดเลือดจนเกิด Necrosis นั้น จะต้องทำการอุดตันเส้นเลือดแบบ Highly selective และเป็นแบบชั่วคราว (Temporary occlusion) เพื่อให้ตัวเนื้อมะเร็งขาดเลือดจนเกิด Necrosis แต่เมื่อเวลาผ่านไปตัว emboli material

จะต้องสามารถสลายไปได้ เพื่อให้เกิด recanalize ใน Hepatic artery แขนงนั้น ๆ เพื่อป้องกันการเกิด Collaterals arteries ซึ่ง emboli materials ที่ได้ผลดี คือ Absorbable gelatin sponge (Gelfoam)^(5,13)

ต่อมาเมื่อมีการใช้ Systemic Chemotherapy ในการรักษามะเร็งตับ แล้วได้ผลไม่เป็นที่น่าพอใจ จึงมีผู้คิดที่จะเพิ่มการออกฤทธิ์ของยา Chemotherapy ชนิดต่างๆ (5FU, doxorubicin, mitomycin-C, cisplatin) โดยการฉีดยา Chemotherapy เข้าทาง Hepatic artery (Transarterial Chemotherapy, TAC) แต่ผลการรักษาในผู้ป่วยมะเร็งตับพบว่ายังได้ผลไม่ดีเพียงพอ เมื่อมีการนำเทคนิค TAE มาใช้จึงได้มีผู้นำวิธีการทั้ง 2 มารวมกัน (Transarterial Chemoembolization, TACE) เพื่อให้ได้ผลทั้งการทำลายตัวเนื้อมะเร็งด้วยสารเคมี และทำให้เนื้อมะเร็งเกิดการขาดเลือด ซึ่งน่าจะทำให้โอกาสในการเกิด Necrosis เพิ่มมากขึ้น⁽⁵⁾

นอกจากนั้นได้มีการค้นพบคุณสมบัติของสาร X-Ray contrast medium ชื่อ Lipiodol หรือ Ethiodol ซึ่งเป็นน้ำมันที่สกัดจากเมล็ดพืช (Poppseed oil) ที่มีคุณสมบัติ Selective absorption โดยเซลล์มะเร็งตับและขับออกทางตับได้ช้า เมื่อนำสารนี้มาผสมกับยาเคมีบำบัดชนิดต่างๆ และฉีดเข้าไปใน Hepatic artery เพื่อให้ยาเหล่านั้นคงอยู่ในตัวเนื้อมะเร็งตับได้นานมากขึ้น (Transarterial oily chemotherapy, TOC and Tranarterial oily chemoembolization, TOCE)⁽⁵⁾ ซึ่งจากการศึกษาเปรียบเทียบกับวิธีการฉีดยาเคมีบำบัดที่ไม่ผสม Lipiodol พบว่าทั้งอัตราการรอดชีวิต และการตอบสนองของมะเร็งตับต่อยาเคมีบำบัดที่ผสม Lipiodol ดีขึ้นอย่างมีนัยสำคัญ ดังนั้นการรักษาในปัจจุบันสถาบันส่วนใหญ่ต่างใช้ Lipiodol ร่วมกับการรักษาทั้งสิ้น⁽¹⁾

นอกจากนั้นยังมีการพัฒนานำเอาสาร Radio-isotope (¹³¹I, Yttrium-90) ฉีดเข้าไปใน Hepatic artery (Transarterial Radiotherapy) เพื่อให้เป็น Localized radiotherapy เนื่องจากการรักษาด้วย Conventional external radiation ได้ผลไม่ดีและเกิดผลข้างเคียงมาก เนื่องจาก

เนื้อตับปกติสามารถทนรังสีได้เพียง 3,000 cGy ซึ่งไม่ใช่ระดับ tumoricidal ดังนั้นเมื่อเพิ่มปริมาณรังสีจนถึงระดับ tumoricidal เนื้อตับปกติจะถูกทำลาย^(1,14)

ข้อห้ามของการเข้ารับการรักษาด้วย TOCE⁽¹³⁾ ได้แก่

- Severe allergy to contrast
- Uncorrectable bleeding diathesis
- Obvious end-stage illness
- Major portal vein occlusion
- Intrahepatic portal vein occlusion

ผลข้างเคียง (Complication) ที่รุนแรงอาจเกิดขึ้นได้ภายหลังจากการรักษาด้วย TOCE ได้แก่ Liver failure, Liver abscess, rupture of tumor, peptic ulcer, acute cholecystitis, acute pancreatitis และ renal failure แต่ผลข้างเคียงที่พบได้บ่อยกว่า และไม่รุนแรง ได้แก่ Postembolization syndrome ซึ่งประกอบด้วยอาการไข้ คลื่นไส้ อาเจียน และปวดท้อง แต่ต้องแยกอาการเหล่านี้ ออกจากการติดเชื้อภายในช่องท้องให้ได้ก่อนเสมอ การรักษากลุ่มอาการนี้เพียงให้การรักษาด้วยอาการก็สามารถทำให้อาการหายไปเองได้^(1,13,15) จากการศึกษาพบว่าอัตรา การเกิดภาวะแทรกซ้อนโดยรวม 16-23 % และอัตราตาย จาก TOCE 3-4.3 %^(1,15)

ผลการรักษาด้วยวิธีต่าง ๆ โดย Transarterial technique นั้นได้ผลแตกต่างกันไปตามเทคนิค สารเคมี และวิธีการที่พัฒนาขึ้นตามลำดับ ดังแสดงในตารางที่ 2

จากผลการศึกษาต่าง ๆ พบว่าการรักษาด้วย TAE, TOC และ TOCE ได้ประโยชน์ในแง่ของ Survival rate อย่างมีนัยสำคัญทางสถิติ แต่เมื่อเทียบกันในแต่ละเทคนิค แล้ว TOCE ได้ผลดีกว่า TOC และ TAE อย่างมีนัยสำคัญ^(16,19) ซึ่งได้รับการยืนยันจากการศึกษาแบบ Systemic review โดย Llovet et al. ในปี 2003 พบว่าการรักษามะเร็งตับ ด้วย TOCE ช่วยให้อัตราการรอดชีวิตดีขึ้น เมื่อเทียบกับการ ไม่รักษา หรือรักษาแบบประคับประคอง (OR, 0.42; 95 % CI, 0.20-0.88; P = 0.017) แต่การรักษาด้วย TAE ไม่ช่วยให้อัตราการรอดชีวิตดีขึ้นเมื่อเทียบกับการไม่รักษา หรือ รักษาแบบ ประคับประคอง (OR, 0.59; 95 % CI, 0.29-1.2)⁽²⁾

แต่อย่างไรก็ดี จะเห็นได้ว่าผลการรักษาด้วยวิธี TOCE จากแต่ละการศึกษานั้นได้ผลแตกต่างกันไป เนื่อง มาจากการคัดเลือกผู้ป่วยที่เข้ารับการรักษาด้วยต่างกัน ทั้งในแง่ของ Tumor factor, Patient factor และ Technique ดังจะเห็นได้จากการศึกษาของ Llado et al. 1999 พบว่า ปัจจัยที่มีผลต่อ Survival rate ก่อนการรักษาด้วย TOCE คือ Child-Pugh grade ขนาดของก้อนมะเร็ง และค่า alpha-fetoprotein > 400 U/L ส่วนปัจจัยภายหลังจากการรักษา คือ

ตารางที่ 2. แสดงผลการรักษา HCC ด้วย Transarterial technique

		n	Survival rate after TOCE			Comment
			1 yr	3 yr	5 yr	
Stefanini et al. 1995 ⁽¹⁶⁾	TOCE	69	73%	44%		Retrospective, single center, Italy P<0.001 both TOCE-TOC and TOCE-control
	TOC	31	42%	0%		
	control	64	16%	3%		
Ryu et al. 1997 ⁽¹⁷⁾	TAE	1067		25.6%	9.4%	Retrospective, multicenter, Japan
Llado et al. 1999 ⁽¹⁸⁾	TOCE	143	61%	19%		Retrospective, single center, Spain
Ernst et al. 1999 ⁽¹⁵⁾	TOCE	160	54%	18%		Prospective non random, France
Llovet et al. 2002 ⁽¹⁹⁾	TOCE	40	82%	29%		RCTs, Trial stop, Spain P<0.009 TOCE-control
	TAE	37	75%	29%		
	control	35	63%	17%		

การเกิด Portal vein thrombosis และ Lipiodol labeling pattern from CT scan⁽¹⁸⁾ รวมถึงการศึกษาของ Ernst et al. 1999 พบว่าการรักษาด้วย TOCE repeated based on tumor response ได้ผลดีกว่า การรักษา TOCE แบบ Planned Periodic⁽¹⁵⁾ โดยรวมแล้วผลการรักษาก็ยังไม่ดี เมื่อเทียบกับการรักษาด้วยวิธีการผ่าตัด การปลูกถ่ายอวัยวะหรือการรักษาด้วยวิธี Locoregional therapy อื่น ๆ ดังนั้นการรักษาด้วย TOCE ปัจจุบันจึงเป็นเพียงแค่การรักษาแบบ Palliative ในผู้ป่วยที่ไม่สามารถผ่าตัด หรือรักษาด้วยวิธี Locoregional therapy อื่น ๆ ได้เท่านั้น^(1,2,12,13) นอกจากนี้การรักษาด้วย TOCE ยังใช้เป็นการรักษา Recurrent HCC รวมถึงใช้เป็นการรักษาเสริม (Adjuvant Therapy) ทั้งก่อนและหลังการผ่าตัดหรือระหว่างรอการปลูกถ่ายอวัยวะ ซึ่งผลการรักษาด้วยวิธีหลังนี้ยังอยู่ระหว่างการศึกษา^(1,13)

ส่วนผลการรักษาด้วย Transarterial radiotherapy นั้นยังมีการศึกษาไม่มาก ซึ่งผลการศึกษาส่วนใหญ่จำนวนผู้ป่วยยังน้อย Leung et al. 1994 รายงานผลการรักษาด้วย ¹³¹I-L ในผู้ป่วย Inoperable HCC พบ response rate 52 % Survival rate 50 % ที่ 7 เดือน⁽¹⁴⁾ Raoul et al. 1997 ทำการศึกษาเปรียบเทียบกับ TOCE (Cisplatinum) กับ ¹³¹I-L ในผู้ป่วย Inoperable HCC แบบ Randomized trial พบ Survival rate ที่ 1 ปี 38 % สำหรับ TOCE และ 42 % สำหรับ ¹³¹I-L ซึ่งไม่แตกต่างกันอย่างมีนัยสำคัญ แต่พบ Survival rate ที่ 3 ปี 13.6 % สำหรับ TOCE และ 2.8 % สำหรับ ¹³¹I-L ส่วนผลข้างเคียงของ TOCE มากกว่า ¹³¹I-L อย่างมีนัยสำคัญ P < 0.001⁽²⁰⁾ ส่วนการรักษาด้วย Yttrium 90 ยังไม่มีการรายงานผลการรักษามีเพียงรายงานการทดลองรักษาเป็น pilot study เท่านั้น ดังนั้นการศึกษายังมีไม่มากพอที่จะสรุปถึงผลของการรักษาด้วย Transarterial radiotherapy ได้⁽¹⁾

Local ablation therapies

1. Percutaneous Ethanol Injection (PEI) and Percutaneous Acetic acid injection (PAI)

เป็นการรักษาด้วยวิธีการฉีดสารเคมีเข้าทำลายตัวเนื้องอกมะเร็งตับโดยตรงผ่านทางผิวหนังและใช้ ultrasound ช่วยในการบอกตำแหน่งของมะเร็งตับ และบอกขอบเขตของสารเคมีที่ฉีดเข้าไป สารเคมีที่ใช้ปัจจุบันที่แพร่หลายมี 2 ชนิดคือ Pure ethanol และ Acetic acid

Percutaneous Ethanol Injection (PEI)

การฉีด ethanol เข้าตัวมะเร็งตับเพื่อใช้ในการรักษานั้นเริ่มต้นครั้งแรกเมื่อปี 1983 โดย Sugiura et al.⁽²¹⁾ และได้แพร่หลายมากยิ่งขึ้น เมื่อมีผู้ทำการทดลองใช้วิธีการรักษาดังกล่าวในชั้นแรกกับผู้ป่วยมะเร็งที่ไม่สามารถผ่าตัดได้แล้วพบว่าได้ผลดีมาก อัตราการรอดชีวิตเพิ่มขึ้นอย่างมากเมื่อเทียบกับกลุ่มที่ไม่ได้รับการรักษาหรือรับการรักษาด้วยวิธีอื่น ๆ จึงทำให้ในระยะหลังบางสถาบันนำการรักษาด้วยวิธีนี้มาใช้เป็นการรักษาในลำดับแรกสำหรับผู้ป่วยมะเร็งตับที่คิดว่าผลการรักษาด้วยวิธีอื่นได้ผลไม่ดี

Ethanol เมื่อฉีดเข้าในตัวมะเร็งตับ จะทำให้เกิดกลไกในการก่อให้เกิด Necrosis และทำลายเนื้องอกมะเร็ง 2 อย่างคือ Cell dehydration และ Small vessel occlusion จากการทำ ethanol ซึมเข้าสู่ระบบเลือดทำให้เกิดการทำลาย endothelial cell และ platelet aggregation จนเกิด thrombosis ขึ้นภายในเส้นเลือดเล็ก ๆ นั้น^(1,12,21,22) ซึ่งเมื่อ ethanol เข้าเนื้องอกมะเร็งตับแล้วมักจะไม่กระจายออกสู่เนื้องอกที่ปกติ เนื่องจากผู้ป่วยมะเร็งตับมักจะมี cirrhosis เป็นพื้นฐานอยู่ก่อนแล้ว จึงทำให้เนื้องอกมะเร็งตบนั้นอ่อนกว่าเนื้องอกปกติของผู้ป่วย ethanol จึงซึมอยู่ภายในบริเวณเนื้องอกมะเร็ง^(21,22) แต่อย่างไรก็ดีขณะที่ทำการฉีดนั้นต้องใช้ ultrasound เพื่อช่วยในการยืนยันตำแหน่งของก้อนมะเร็งตับและสังเกตขอบเขตของ ethanol ที่ฉีดเข้าไป ซึ่งจะเกิดเป็น Hyperechoic area ขึ้น⁽¹⁾

ขั้นตอนการรักษานั้นใช้ sterile 95 % ethanol ฉีดเข้าในเนื้องอกมะเร็งตับผ่านทางผิวหนัง โดย local anesthesia^(1,23) หรือ ไม่ใช้ anesthesia และใช้ ultrasound เป็นตัวช่วยนำ ทำการฉีดสัปดาห์ละ 2 ครั้งจนกว่าตัวเนื้อ

มะเร็งตับจะได้รับ ethanol ทั้งหมดจะเห็นได้ว่าวิธีการรักษาที่สามารถทำได้ง่าย ประหยัด ปลอดภัย สามารถฉีดซ้ำได้หลายครั้ง และยังได้ผลดี แต่ยังมีข้อห้ามใช้ในผู้ป่วยบางประเภท ได้แก่

Coagulopathy (Thrombocytopenia, abnormal PT)⁽¹⁾

Child-Pugh C cirrhosis^(12,24)

นอกจากนี้บางสถาบันยังมีข้อห้ามในผู้ป่วยที่มี Portal vein thrombosis, extrahepatic metastasis⁽¹⁾ ส่วนจำนวนและขนาดของก้อนมะเร็งตับ ได้มีสำรวจข้อบ่งชี้ ในการรักษาด้วยวิธี PEI โดย Stasi et al. 1997 พบว่า center ส่วนใหญ่ใช้รักษามะเร็งตับที่มีจำนวนไม่เกิน 3 ก้อน แต่ละก้อนมีขนาดไม่เกิน 5 เซนติเมตร⁽²⁴⁾

ผลข้างเคียงและอัตราการตายหลังการรักษาพบว่า อัตราตายจากการรักษาจากรายงานของ Livraghi et al. 1995⁽²²⁾ พบอัตราการตาย 0.1 % เช่นเดียวกับรายงานของ Stasi et al. 1997⁽²⁴⁾ พบอัตราการตาย 0.09 % ผลข้างเคียงที่พบได้คืออาการปวดท้อง และไข้ ซึ่งพบได้บ่อยและสามารถหายได้เองภายใน 1 สัปดาห์ ส่วนผลข้างเคียงที่อันตราย แต่พบได้น้อยกว่าได้แก่ Peritoneal hemorrhage, Hemobilia, Liver abscess, Cholangitis และ Hepatic failure ซึ่งพบได้ ประมาณ 1.3-3.2 %^(22,24)

จากการศึกษาแบบ Retrospective ของ Livraghi et al. 1995 พบว่าผลการรักษามะเร็งด้วย PEI เมื่อเปรียบเทียบกับกลุ่มที่ได้รับการรักษาตามอาการ พบว่า Survival rate เพิ่มขึ้นอย่างมีนัยสำคัญ ($P < 0.001$)⁽²⁵⁾ ส่วนผลการรักษาได้ผลแตกต่างกันไปตามแต่ละการศึกษาดังแสดงในตารางที่ 3

จะเห็นได้ว่าผลการรักษาเกือบจะเทียบเท่ากับการรักษาด้วยวิธีการผ่าตัดเอาก้อนออก แต่เมื่อดูจากการศึกษาเปรียบเทียบระหว่าง การผ่าตัดและ PEI พบว่าการผ่าตัดมี Survival rate ดีกว่า และดีขึ้นเมื่อเวลาผ่านไป เมื่อเทียบกับ PEI ทั้งจากการศึกษาของ Livraghi et al. 1995⁽²²⁾ และจาก Nationwide survey Japan ที่รายงานโดย Arii et al. 2000⁽¹⁰⁾ ทั้งนี้อาจจะเป็นสาเหตุจากการที่วิธีการรักษาด้วย PEI ไม่ได้เป็นการรักษาที่เอาตัวมะเร็งออกทั้งหมด และผลการรักษาได้จากการคาดการณ์การตอบสนองของเนื้อมะเร็งของผู้ป่วยแต่ละคนซึ่งไม่เหมือนกัน รวมทั้ง Recurrent rate ของการรักษาด้วย PEI ยิ่งสูงมากเมื่อเทียบกับการผ่าตัด จากการศึกษาของ Livraghi et al. 1995 และ Khan et al. 2000⁽²³⁾ พบ recurrent rate 13-21 % ที่ 1 ปี 45-64 % ที่ 3 ปี และ 74-98 % ที่ 5 ปี ตามแต่ขนาดและจำนวนของก้อนมะเร็งตับ แต่จากข้อได้เปรียบของ PEI ที่สามารถฉีดซ้ำได้เมื่อเกิดการ recurrent

ตารางที่ 3. แสดงผลการรักษา HCC ด้วย PEI

	n	Survival rate after PEI			Comment	
		1 yr	3 yr	5 yr		
Livraghi et al. 1995 ⁽²²⁾	≤3 cm	246	97%	68%	40%	Prospective non random, All child class, multicenter, Italy
	3-5 cm	224	94%	57%	37%	
Ohnishi et al. 1998 ⁽²⁶⁾	≤3 cm, < 4	29	82%	40%		Prospective random control, Japan
Livraghi et al. 2000 ⁽¹²⁾	Child A single ≤ 5 cm		98%	79%	47%	
Arii et al. 2000 ⁽¹⁰⁾	Clinical I single <2.1 cm	767		81.4%	54.2%	LCSGJ since 1965

ทำให้การรักษาด้วยวิธีนี้ยังเป็นที่ยอมรับ และยังใช้เป็นวิธีการรักษา recurrent ของมะเร็งตับหลังจากการผ่าตัดอีกด้วย

Percutaneous Acetic acid injection (PAI)

การรักษาด้วยวิธีการฉีด ethanol เข้าภายในตัวมะเร็งตับโดยตรงมีข้อจำกัด เนื่องจาก ethanol ไม่สามารถที่จะซึมผ่านผนังภายในตัวก้อนมะเร็งตับ (Septa) ได้ จากการศึกษาพบว่าเมื่อก้อนมะเร็งตับมีขนาดใหญ่ขึ้น มักจะมี Septa และ Capsule เกิดขึ้น ซึ่งเมื่อทำการรักษาด้วย PEI แล้วอาจทำให้การตอบสนองไม่ดีในผู้ป่วยกลุ่มนี้ เนื่องจากอาจมีเนื้อมะเร็งหลงเหลืออยู่ภายใน Septa หรือ Capsule⁽²⁶⁾ จึงมีผู้คิดนำสารเคมีตัวใหม่มาฉีดเข้าเพื่อทำลายตัวมะเร็งตับ สารตัวนี้คือ Acetic acid ซึ่งมีคุณสมบัติทำลายและทำลายที่ดีกว่า ethanol เนื่องจากความเป็นกรด และสามารถละลายไขมันและ collagen ได้ ทำให้สามารถทำลาย Septa และ Capsule ของมะเร็งตับได้^(1,26)

จากการศึกษาแบบ RCTs เปรียบเทียบ PAI กับ PEI โดย Ohnishi et al. 1998⁽²⁶⁾ พบว่า Survival rate และ Recurrent rate แตกต่างกันอย่างมีนัยสำคัญทางสถิติ ($P=0.0012$ และ $P=0.0017$ ตามลำดับ) รวมถึงจำนวนครั้งในการรักษาจนกว่าเนื้อมะเร็งจะได้รับการรักษาหมดก็น้อยลงทำให้โอกาสเสี่ยงต่อ complication น้อยลงด้วย แต่อย่างไรก็ดีวิธีการรักษานี้ก็ยังไม่แพร่หลาย รวมถึงจำนวนผู้ป่วยที่ทำการศึกษามีจำนวนน้อย และยังไม่มีการศึกษาได้ออกมายืนยันผลการรักษา

2. Cryotherapy

เป็นวิธีการรักษาเนื้อมะเร็งตับโดยการใช้อุณหภูมิต่ำในการฆ่าเนื้อมะเร็งที่เก่าแก่ที่สุด เริ่มใช้ในการรักษาเนื้อองคของตับตั้งแต่ปี 1963 โดย Cooper⁽¹²⁾ หลักในการฆ่าเนื้อมะเร็ง อาศัยหลักการที่ว่าเนื้อเยื่อจะเกิดการตายโดยไม่กลับคืนเมื่ออุณหภูมิต่ำกว่า -20 ถึง -30 องศาเซลเซียส ด้วยกลไก Direct freezing, Denaturation ของ Protein

ภายใน cell ทำให้โครงสร้างของ cell เสียไปและเกิด Cell dehydration จากหลักการนี้พัฒนามาถึงวิธีการรักษาโดยใช้ Probe ที่มีทางวิ่งเข้าออกของ Cryogen เพื่อเป็นตัวทำความเย็น (nitrogen, argon) แทะเข้าไปในตัวเนื้อมะเร็งตับจากนั้นก็ปล่อยให้ Cryogen จึงเป็นการลดลงของอุณหภูมิอย่างรวดเร็วจนทำให้เกิดการตายของ cell ดังกล่าวข้างต้น^(1,12) ซึ่งวิธีการนี้มักจะทำการผ่าตัดเปิดหน้าท้องและใส่ cryoprobe แบบ direct vision^(1,12) โดยมี ultrasound เป็นตัวนำตำแหน่ง และบอกขอบเขตการแข็งตัวของเนื้อมะเร็งตับ ซึ่งจะเห็นเป็น hyperechoic area ซึ่งควรจะให้ได้ขอบเขต 1 เซนติเมตรของเนื้อตับปกติด้วย^(1,12) นอกจากนี้วิธีนี้ยังมีบางสถาบันที่ทำโดยผ่านทาง Laparoscope (10%) ซึ่งมักเกิดการผ่าตัดเปิดท้องตามมาเนื่องจากเกิดเลือดออกจากรบริเวณผิวตับ⁽¹²⁾ ในการรักษาแต่ละครั้งจะสามารถทำให้เกิดการตายของเนื้อมะเร็งตับได้ประมาณ 6-8 เซนติเมตร⁽¹²⁾ ซึ่งข้อจำกัดเกิดขึ้นเมื่อตัวเนื้อมะเร็งตับอยู่ใกล้กับเส้นเลือด ทำให้เกิด Heat-sink effect ทำให้ freezing effect เสียไปเนื่องจากการไหลของเลือดช่วยลดความเย็นลง ทำให้ผลที่ได้ลดลง ซึ่งจากการศึกษาในสัตว์ทดลองพบว่า สามารถทำให้เนื้อเยื่อรอบ ๆ เส้นเลือดเกิดการตายได้โดยไม่ทำอันตรายแก่เส้นเลือดดังกล่าว⁽¹⁾

ข้อห้ามของการรักษาด้วยวิธีนี้⁽¹²⁾ ได้แก่

ผู้ป่วยที่มี extrahepatic metastasis

ผู้ป่วยที่ไม่สามารถผ่าตัด หรือ ตมยาสลบแบบ

General anesthesia ได้

ผู้ป่วยที่มี abnormal coagulopathy

Complication ที่สำคัญและอันตรายคือ Bleeding, Freezing ของอวัยวะใกล้เคียงเช่น colon, abscess formation, biloma และ bile duct fistula ซึ่งมีรายงาน complication rate 8-41% และพบอัตราตายจากการรักษาที่สูง 0-17%⁽¹⁾ นอกจากนี้ยังพบกลุ่มอาการที่เรียกว่า Cryoshock phenomenon ซึ่งประกอบด้วย thrombocytopenia, disseminated intravascular coagulation, ARDS และ Renal failure ซึ่งเกิดตามหลัง

การรักษาด้วย Cryotherapy สาเหตุที่ทำให้เกิดไม่พบแน่นอน เชื่อว่าอาจเกิดจากการหลั่ง cytokines บางชนิด เช่น IL-6, TNF-alpha จากเนื้อมะเร็งตับ จากการศึกษาศึกษาพบประมาณ 1 % ของการรักษาแต่สัมพันธ์กับอัตราการตายอย่างมาก พบว่าผู้ป่วยที่เกิด syndrome นี้มีอัตราการตาย 28 %⁽¹⁾

ผลของการรักษามีรายงานผลของการรักษาแตกต่างกันไป Kane et al.2000 รายงาน survival rate 90 % ที่ 1 ปี 40 % ที่ 3 ปี และ 20 % ที่ 5 ปี⁽¹²⁾

จะเห็นได้จากผลการรักษาที่ไม่ดีเท่าที่ควรเมื่อเทียบกับวิธีการรักษาอื่นประกอบกัน complication ที่อันตราย และอาจถึงชีวิตได้ซึ่งพบได้บ่อยกว่าเมื่อเทียบกับวิธีการรักษาอื่น ๆ ทำให้ Cryotherapy ไม่ได้เป็นที่นิยมในการรักษามะเร็งตับเท่าที่ควร

3. Microwave Coagulation Therapy (MCT)

เป็นวิธีการรักษามะเร็งตับโดยการใช้อุณหภูมิในการฆ่าเนื้อมะเร็งด้วยความร้อน โดยอาศัยหลักการเหมือนเตาอบ Microwave ที่ใช้ตามบ้าน กล่าวคือ การปล่อยคลื่น Microwave ความถี่สูง 2,400 +/- 50 MHz เข้าในตัวเนื้อมะเร็งตับ ซึ่งคลื่นนี้จะทำให้ molecule ของน้ำภายในตัวมะเร็งเกิดการสั่นด้วยขั้วทางไฟฟ้าที่ต่างกัน ผลจากการสั่นนี้ก่อให้เกิดความร้อนขึ้น มากกว่า 50 องศาเซลเซียส ซึ่งมากพอที่จะทำให้เนื้อมะเร็งเกิดการตายได้ ด้วยกลไก coagulation necrosis ของ protein ภายในมะเร็งตับนั้น^(1,12)

เริ่มต้นในปี 1981 Tabuse et al. ได้เริ่มนำ microwave coagulation มาใช้ในการรักษามะเร็งตับโดยครั้งแรกได้ใช้ใน Hemostasis ในผู้ป่วย Ruptured HCC และต่อมาในปี 1986 Tabuse et al. ได้พัฒนาเครื่องมือที่เล็กลงเพื่อที่จะสามารถทำการแทงเนื้อมะเร็งตับโดยเข้าจากทางผิวหนังได้ และในปี 1993 Saitu et al. ได้เริ่มทำการรักษามะเร็งตับด้วยวิธี MCT และจากนั้นก็มีการศึกษาถึงผลของการรักษาเรื่อยมา^(1,12,21) ขั้นตอนในการรักษาทำภายใต้ local anesthesia แทงเครื่องมือผ่านทางผิวหนังโดยใช้ ultrasound เป็นตัวนำ และใช้ดูผลของการรักษา

จาก hyperechoic area ที่เพิ่มมากขึ้น ในแต่ละ probe ที่ปล่อย microwave จะสามารถทำให้เกิด Necrosis ได้ประมาณ 2 เซนติเมตรจากบริเวณปลาย probe ทำให้การรักษาแต่ละครั้งตัวเนื้อมะเร็งตับควรมีขนาดไม่เกิน 3 เซนติเมตร⁽¹²⁾ แต่มีการศึกษาโดยใช้ multiprobe เพื่อใช้รักษามะเร็งตับที่มีขนาดใหญ่ขึ้น สามารถทำให้เกิด necrosis ได้ 5-6 เซนติเมตร⁽²¹⁾

ข้อดีของการรักษาด้วยวิธีนี้เมื่อเทียบกับวิธีการรักษาอื่น คือ สามารถที่จะคาดเดาการเกิด necrosis ได้มากกว่า PEI รวมถึงสามารถทำลาย capsule ของเนื้อมะเร็งได้ และสามารถรักษาแบบ Percutaneous ได้ ส่วนข้อห้ามในการรักษาด้วยวิธีนี้ได้แก่ ผู้ป่วยที่ตำแหน่งมะเร็งตับอยู่ใกล้กับ Hilar ซึ่งเสี่ยงต่อการทำลายบริเวณนั้นหรืออยู่ superficial ซึ่งเสี่ยงกับการเกิด bleeding รวมถึงผู้ป่วยที่มี abnormal coagulopathy⁽¹⁾

Complication จากการศึกษาไม่พบที่อันตรายส่วนใหญ่ที่พบได้แก่ pneumothorax, abscess formation, biloma, portal vein thrombosis และ bleeding รวมไปถึง needle tract seeding ซึ่งจากการศึกษาพบ complication โดยรวมประมาณ 11-14 %⁽¹⁾ ซึ่งมักจะพบเมื่อทำการรักษามะเร็งตับที่มีขนาดใหญ่กว่าขนาดเล็ก นอกจากนั้นมีรายงานการเกิด skin burn เมื่อทำการรักษามะเร็งที่อยู่ superficial ซึ่งสามารถป้องกันด้วยการใช้ cold saline pack บริเวณ skin ระหว่างการรักษา⁽²¹⁾ นอกจากวิธี Percutaneous แล้ว MCT สามารถใช้ได้ทั้งวิธี laparoscopic ในก้อนมะเร็งตับที่อยู่ superficial หรือทาง laparotomy ในก้อนมะเร็งตับที่มีขนาดใหญ่⁽¹⁾

ผลการรักษาพบแตกต่างกันไป Yamashita 2000 รายงาน Survival rate 83.1 % ที่ 1 ปี และ 68.7 % ที่ 2 ปี recurrent rate 28 %⁽¹²⁾

4. Laser Therapy

เป็นวิธีการรักษามะเร็งตับโดยการใช้อุณหภูมิในการฆ่าเนื้อมะเร็งด้วยความร้อนโดยการใช้ลำแสง laser เริ่มต้นในการใช้ laser ในการทำลายเนื้อเยื่อต่าง ๆ โดย

Bown ในปี 1983 ต่อมามีการพัฒนา Nd YAG laser (neodymium yttrium aluminum garnet lasers) เพื่อใช้ในการทำลายเนื้ออกชนิดต่าง ๆ สำหรับมะเร็งตับนั้นมีการพัฒนานำ laser มาใช้ในการทำลายเนื้อมะเร็งตับโดย Hashimoto et al. ในปี 1995^(12,21)

หลักการทำลายเนื้อมะเร็งนั้น เมื่อลำแสง laser ซึ่งเป็น near-infrared wavelength (1064 nm) เข้าสู่เนื้อมะเร็งจะถูกเปลี่ยนเป็นพลังงานความร้อน ซึ่งก่อให้เกิด coagulation necrosis ของเนื้อเยื่อขึ้น ในแต่ละครั้งของการรักษาจะสามารถทำให้เกิด necrosis เป็นบริเวณประมาณ 2 เซนติเมตรรอบ ๆ บริเวณปลายลำแสงนั้น⁽¹²⁾ ซึ่งในการทำลายตัวเนื้อมะเร็งที่มีขนาดใหญ่ สามารถทำได้ 2 วิธีคือ การใช้ multiprobe หรือ การใช้ diffuser-tip fiber เพื่อกระจายพลังงานออกที่ปลาย probe นั้นทำให้ได้บริเวณที่กว้างขึ้น ซึ่งสามารถทำให้เกิด necrosis ได้ถึง 5-9 เซนติเมตร^(1,12) ในการรักษาด้วยวิธี laser นี้สามารถทำได้ทั้งแบบ Percutaneous หรือ ผ่านทาง laparoscopic หรือ ทาง laparotomy โดยใช้ ultrasound เป็นตัวนำ ซึ่งจะเห็นเป็น Hyperechoic area แต่จะเห็นรายละเอียดได้ชัดเจนกว่าถ้าใช้ MRI เป็นเครื่องช่วยแทน ultrasound⁽¹⁾

ข้อห้ามของการใช้ laser ในการรักษามะเร็งตับ เหมือนกับการรักษาด้วย MCT ส่วนข้อจำกัดของการรักษาด้วย laser คือการเกิด cooling effect จากเส้นเลือดที่อยู่บริเวณใกล้เคียงกับตัวเนื้อมะเร็ง ทำให้เกิด incomplete ablation ซึ่งสามารถทำให้น้อยลงด้วยการทำ Pringle maneuver ซึ่งต้องทำผ่านทาง laparoscopic หรือ laparotomy⁽¹⁾ และขนาดของตัวมะเร็งที่ถูกจำกัดด้วยความสามารถในการทำให้เกิด necrosis ของ laser

ผลข้างเคียงที่เกิดขึ้นมีรายงานการเกิดเหมือนกับการรักษาด้วยวิธี Percutaneous อื่น ๆ ได้แก่ pain, fever, pleural effusion, hemorrhage, abscess และ hematoma ซึ่งไม่อันตรายสามารถหายได้และอาการปวดที่เกิดขึ้นพบว่า น้อยกว่าการรักษาด้วย PEI^(12,21) แต่การศึกษาส่วนใหญ่เป็นการศึกษาใน metastasis live cancer มีผู้รายงาน complication ที่รุนแรงกว่าใน HCC คือ Giorgio et al.

2000 รายงานผลข้างเคียงจากการรักษาด้วย Laser ใน HCC child class C เกิด liver failure 6.3 %⁽²⁷⁾ ซึ่งผลการรักษา ในปัจจุบันส่วนใหญ่เป็นรายงานการศึกษาในผู้ป่วยที่เป็น metastasis liver cancer รายงานโดย Lees & Gillams⁽¹²⁾ พบ survival rate 30 % ที่ 5 ปี T.J. Vogt et al. 2001 รายงาน survival rate 86 % ที่ 1 ปี และ 63 % ที่ 2 ปี⁽²⁸⁾ ส่วน HCC มีรายงานโดย Giorgio et al. 2000 พบ complete necrosis 82 % ใน HCC⁽²⁷⁾ ยังไม่มีการศึกษาถึงผลการรักษาที่แน่ชัด จึงทำให้การรักษาด้วยวิธีนี้ยังไม่แพร่หลาย^(1,21)

5. Radiofrequency ablation (RFA)

เป็นวิธีการรักษามะเร็งตับโดยการใช้อุณหภูมิในการฆ่าเนื้อมะเร็งด้วยความร้อน ซึ่งเกิดจากการใช้คลื่นวิทยุกระตุ้นให้เกิดความร้อนขึ้นภายในเนื้อมะเร็ง เริ่มต้นใช้ในการรักษาเนื้ออกของตับตั้งแต่ปี 1990 โดย McGahan et al. และ Rossi et al. รายงานในเวลาใกล้เคียงกัน⁽¹²⁾

หลักการในการทำให้เกิดความร้อน เกิดจากการปล่อยคลื่นวิทยุซึ่งเป็นคลื่นแม่เหล็กไฟฟ้า ความถี่ 200-1200 MHz จาก electrode ที่แทงเข้าภายในตัวเนื้อมะเร็ง เมื่อคลื่นวิทยุเข้าสู่เนื้อมะเร็งจะกระตุ้นให้เกิดสันสะท้อนของ ion จากการเปลี่ยนแปลงขั้วไฟฟ้าที่เกิดขึ้น การสันสะท้อนนี้จะก่อให้เกิดความร้อนขึ้นที่มากกว่า 50 องศาเซลเซียส ซึ่งทำให้น้ำภายในเซลล์ระเหยและทำให้เกิด coagulation necrosis ของเนื้อมะเร็งได้^(12,29,30) การรักษาด้วยวิธี RFA นี้ขั้นตอนการรักษาเหมือนกับการรักษาด้วยวิธี MCT และ Laser therapy คือ ผ่านทาง percutaneous, laparoscopic หรือ laparotomy โดยจะใช้ ultrasound เป็นตัวนำ ซึ่งจะเห็นเป็น Hyperechoic area ของเนื้อตับที่เกิด necrosis ขึ้น และเช่นเดียวกับวิธีการฆ่าเนื้อมะเร็งด้วยความร้อนอื่น ๆ ข้อจำกัดคือ การเกิด cooling effect ซึ่งป้องกันได้ด้วยการทำ Pringle maneuver ซึ่งก็ต้องทำผ่านทาง laparoscopy หรือ laparotomy

ในการปล่อยคลื่นวิทยุแต่ละครั้งสามารถทำให้เนื้อมะเร็งเกิด necrosis ได้ไม่เท่ากันขึ้นกับชนิดของ

electrode และเทคนิค ในเบื้องต้นการใช้ single electrode RFA สามารถทำให้เกิด necrosis ได้ประมาณ 1-1.5 เซนติเมตร รอบ ๆ electrode ซึ่งก้อนมะเร็งตับมักมีขนาดใหญ่กว่านั้นเมื่อตรวจพบในครั้งแรก จึงได้มีการพัฒนาเพื่อเพิ่มพื้นที่ในการทำลายเนื้อมะเร็ง โดยวิธีต่าง ๆ ของแต่ละบริษัทที่ผลิตเครื่องมือ ได้แก่

- การพัฒนา electrode แบบใหม่ให้กลายเป็นตะขอ (expandable electrode) ซึ่งทำให้มี contact surface ที่มากขึ้นสามารถเกิด necrosis ประมาณ 2-3 เซนติเมตร^(29,31,32) นอกจากนี้ยังทำให้จำนวนครั้งที่ต้องเข้ารับการรักษ (session) น้อยลงด้วย ดังจะเห็นได้จากรายงานของ Buscarini et al. 2001⁽³²⁾ เปรียบเทียบการใช้ conventional electrode กับการใช้ expandable electrode พบว่า ทำให้สามารถรักษามะเร็งตับที่มีขนาดใหญ่ขึ้นด้วยจำนวน session ในการรักษาน้อยลงอย่างมีนัยสำคัญ (P = 0.001) และถ้าหากใช้เทคนิค multiple overlapping zone จะทำให้สามารถทำลายเนื้อมะเร็งตับที่มีขนาดใหญ่ได้ถึง 6 เซนติเมตร^(30,31)

- การใช้ cooled-wet electrode โดยหลักการลดความร้อนของ electrode และทำให้การทำลายเนื้อมะเร็งค่อยเป็นค่อยไปด้วย internal cooled NSS เนื่องจากเมื่อเนื้อมะเร็งเกิดการตายจะไม่สามารถส่งคลื่นวิทยุผ่านไปได้ บริเวณที่เกิด necrosis จึงน้อยลง^(31,32)

ข้อห้ามในการรักษาด้วย RFA เหมือน ๆ กับการรักษาด้วยวิธี Percutaneous อื่น ๆ ซึ่งยังไม่มีข้อสรุป

ที่แน่นอน แต่รายงานผลการรักษาส่วนใหญ่เลือกกลุ่มผู้ป่วยในลักษณะเดียวกัน ข้อห้ามต่าง ๆ พอจะสรุปได้ดังนี้^(12,29-33)

- No extrahepatic lesion
- No severe illness (hopeless)
- Good coagulopathy (plt>40,000, PT>40 %)
- No portal vein thrombosis
- Severe hepatic dysfunction (Child-Pugh C)
- N <4-5 ,Size < 3-4 cm. each
- Location near or involved large hepatic duct
- ส่วน superficial tumor นั้น ส่วนใหญ่ไม่ใช่ข้อ

ห้าม แต่มักจะทำผ่านทาง laparoscopic หรือ laparotomy ไม่ทำผ่านทาง percutaneous เนื่องจากมักจะมี bleeding หลังจากการรักษา และ subcapsular tumor ก็ไม่ใช่ข้อห้ามในการรักษาด้วยวิธีนี้ แต่ผู้ป่วยมักจะมีอาการปวด ผลข้างเคียงของการรักษาด้วยวิธีนี้เหมือนกับการรักษาด้วยวิธี MCT และ Laser therapy ได้แก่ hemorrhage, pain, fever, hydropneumothorax และ abscess formation ซึ่งจากรายงานการรักษา HCC ด้วย RFA ที่ใหญ่ที่สุดเป็นของ Curley et al. 2000 พบผลข้างเคียงประมาณ 12.7 % และไม่พบการตายจากการรักษา⁽³⁰⁾ ส่วนรายงานอื่น ๆ พบผลข้างเคียงประมาณ 2.4-15.9 %^(1,31-33) มีรายงานการตายจากการรักษาเพียง 1 %⁽¹⁾ ผลการรักษาได้ผลแตกต่างกันไปตามแต่ละรายงานดังตารางที่ 4

ตารางที่ 4. แสดงผลการรักษา HCC ด้วย RFA

	N	Survival rate after RFA			Recurrent rate	Comment
		1 yr	3 yr	5 yr		
Curley et al 1999 ⁽³¹⁾	123				1.8% local 27.6% overall	Prospective non random, Child A&B, HCC and Metas.
Curley et al 2000 ⁽³⁰⁾	110				3.6% local 49.1% overall	Prospective non random, All Child, HCC
Gerald D. et al 2000 ⁽¹²⁾		96%	64%	40%		HCC and Metas.
Buscarini et al 2001 ⁽³²⁾	88	89%	62%	33%	29% (single) 14% (expand)	Prospective non random, All Child, HCC

จะเห็นได้จากผลการรักษาที่ดีมากเมื่อเทียบกับการรักษาด้วยวิธีอื่น ซึ่ง survival rate เทียบเท่ากับการผ่าตัดหรือการรักษาด้วย PEI และ recurrent rate มีแนวโน้มที่จะน้อยกว่า ตรงกับรายงานของ Livraghi et al. 1999 ซึ่งทำการศึกษเปรียบเทียบการรักษา HCC ด้วยวิธี RFA และ PEI พบว่าการรักษาด้วย RFA ได้ผลดีกว่าเมื่อดูจาก percentage of necrosis (90 % VS 80 %, $P=0.127$) จำนวนครั้งที่รักษาน้อยกว่า (1.2 VS 4.8) แต่ผลข้างเคียงที่พบจากการรักษามากกว่า PEI (major 2 % minor 8 % VS 0 % from PEI)⁽³⁴⁾

ดังนั้นการรักษาด้วยวิธี RFA เป็นการรักษาที่ได้ผลดี จำนวนครั้งที่รักษาน้อยผลข้างเคียงพบได้เล็กน้อยแต่ไม่รุนแรง เหมาะสมแก่การรักษา มะเร็งตับที่ไม่สามารถผ่าตัดได้ ซึ่งมีขนาดและจำนวนเหมาะสมแก่การรักษาด้วย RFA รวมถึงไม่มี contraindication ด้วย

6. High - intensity focus ultrasound (HIFU) ablation

เป็นวิธีการรักษามะเร็งตับโดยการใช้อุณหภูมิในการฆ่าเนื้อมะเร็งด้วยความร้อน อีกวิธีหนึ่งซึ่งอยู่ระหว่างการค้นคว้า และศึกษาผลการรักษา การรักษาด้วยวิธีนี้เป็นวิธีการรักษาที่ non-invasive อย่างแท้จริง เนื่องจากไม่ต้องใช้เครื่องมือใด ๆ แทรงเข้าไปในตัวผู้ป่วยเลย ใช้เพียงเครื่องมือวางบนตัวของผู้ป่วยเท่านั้น การใช้ HIFU ทำลายเนื้อเยื่อนั้น รายงานเป็นครั้งแรกตั้งแต่ปี 1944 โดย Lynn และ Putnum และได้รับการทดลองเรื่อยมา⁽³⁵⁾

หลักการในการรักษานั้นเป็นการปล่อยคลื่นเสียงกำลังสูงออกจาก transducer เข้าไปยังก้อนมะเร็งตับโดยสามารถที่จะทำการคำนวณระยะที่คลื่นเสียงจะรวมตัวกันมากที่สุดไว้ที่จุดกึ่งกลางของก้อนได้ ซึ่งเมื่อเนื้อมะเร็งตับได้รับพลังงานเสียงนี้แล้วจะเปลี่ยนเป็นพลังงานความร้อนที่มากกว่า 80-องศาเซลเซียส ทำให้เกิด coagulation necrosis ต่อเนื้อมะเร็งบริเวณนั้นได้^(21,35)

ผลการรักษามะเร็งตับด้วย HIFU นั้น ขณะนี้ยังมีเพียงรายงานการศึกษาในสัตว์ทดลองเท่านั้น ซึ่งพบว่าได้ผลดี จากการศึกษาของ Cheng et al. 1997⁽³⁵⁾ ทำการ

ทดลองใช้ HIFU ในการรักษามะเร็งตับในหนู พบว่าได้เนื้อมะเร็งเกิดการตายโดยไม่ทำให้เกิดการทำลายเนื้อตับปกติที่อยู่บริเวณผิวที่เหนือกว่าบริเวณเนื้อมะเร็ง และการใช้ ultrasound สามารถบอกขอบเขตของการทำลายของ HIFU ได้อย่างแม่นยำเมื่อเทียบกับ pathology โดยจะเปลี่ยนเป็น Hypoechoic area และ เกิดเป็น high echoic rim ของเนื้อที่ถูกทำลาย complication ที่พบจากการศึกษา คือ Skin burn และ gastric wall burn เนื่องจากติดกับบริเวณที่ทำการรักษา⁽²¹⁾ แต่มีผู้รายงานการรักษามะเร็งตับในมนุษย์เพียง 2 ราย ซึ่งผลการรักษาไม่แน่นอนและพบภาวะแทรกซ้อนคือ skin burn⁽²¹⁾ ดังนั้นการรักษามะเร็งตับในขณะนี้ยังอยู่ในขั้นตอนการศึกษา ยังไม่มีรายงานที่แน่นอนเกี่ยวกับการรักษามะเร็งตับด้วย HIFU ในมนุษย์ ต่างจากการรักษามะเร็งต่อมลูกหมากด้วย HIFU ซึ่งมีการศึกษาออกมาอย่างมากมาย

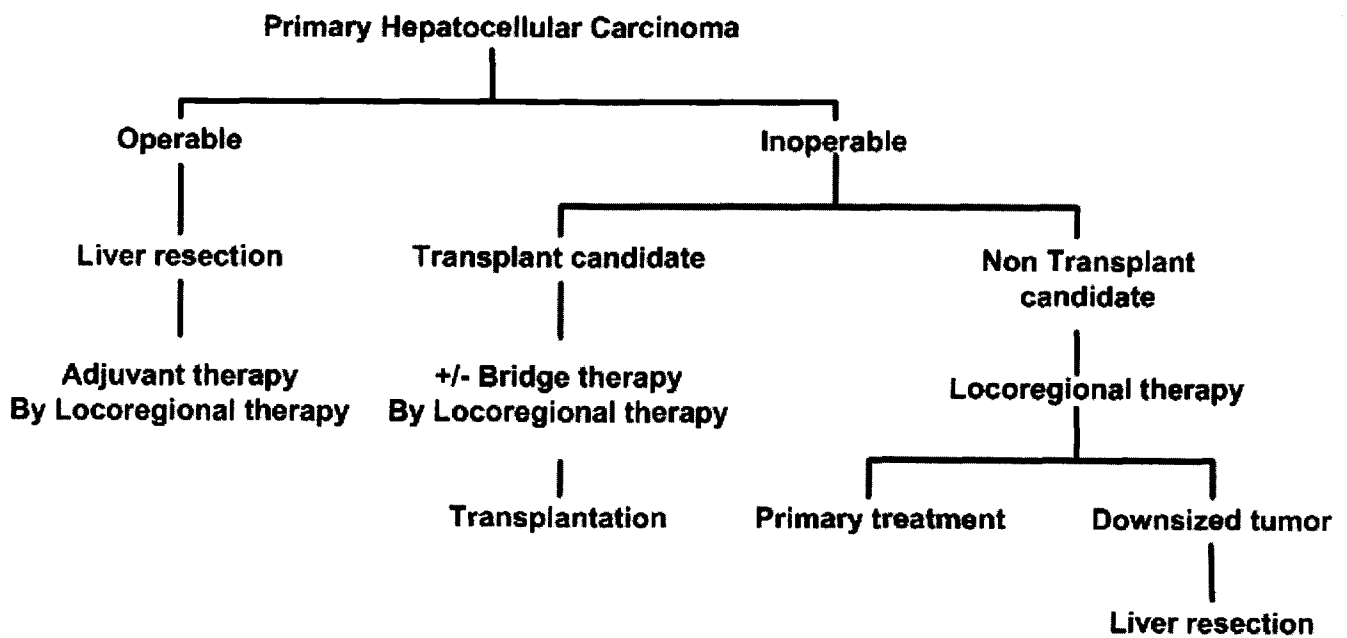
สรุป

จากการพัฒนาเทคนิคการรักษาที่มีอยู่อย่างมากมายในการรักษามะเร็งตับ ซึ่งได้ผลแตกต่างกันไปตามแต่ละสถาบันที่ทำการรักษา ตามแต่ความถนัด และเครื่องมือที่มี ซึ่งจากการรวบรวมข้อมูลพอจะสรุปผลการรักษาได้ดังตารางที่ 5

จากผลการรักษาที่รวบรวมได้จะเห็นได้ว่าผลการรักษาที่มีอัตราการอยู่รอดชีวิตที่ดียังคงเป็นการผ่าตัด และการเปลี่ยนตับ (OLT) แต่ภาวะตับแข็งที่พบร่วมกับมะเร็งตับทำให้ผู้ป่วยส่วนใหญ่ไม่สามารถที่จะรับการรักษาด้วยวิธีผ่าตัดทั้งสองวิธีได้ ดังนั้นการรักษาด้วยวิธี Locoregional therapy จึงมีประโยชน์ในผู้ป่วยกลุ่มดังกล่าวทั้งในแง่การรักษาแบบ Primary treatment ใน Inoperable HCC และเป็น Bridge therapy ในผู้ป่วยเปลี่ยนตับที่อยู่ระหว่างรอผู้บริจาคการเลือกวิธีการรักษา Locoregional therapy ขึ้นอยู่กับตำแหน่ง จำนวน และขนาดของเนื้องอก รวมไปถึงหน้าที่การทำงานของตับ ตลอดจนความพร้อมของแต่ละสถาบันในการรักษาวิธีต่าง ๆ สรุปเป็นแผนภูมิการรักษา HCC ได้คร่าว ๆ ดังนี้

ตารางที่ 5. แสดงผลการรักษา HCC ด้วยวิธีต่าง ๆ (P=Percutaneous, LP=Laparoscopic, L=Laparotomy)

Procedure	Surgery		OLT	TOCE	PEI	Cryo	RFA	MCT	Lase
	L	L	L	P	P	P/LP/L	P/LP/L	P/LP/L	P/LP/L
Complication				16-23%	1.3-3.2%	8-41%	2.4-15.9%	11-14%	
Mortality	<5%	<5%		3-4.3%	0.1%	0-17%	1%		
Survival rate	1 yr	81-100%	40-82%	54-82%	82-97%	90%	89-96%	83.1%	
	3 yr	54-88.2%	16-71%	18-44%	40-81.4%	40%	62-64%	68.7%(2yr)	
	5 yr	20-71.5%	19.6-70%		37-54.2%	20%	33-40%		30%
Recurrent rate	1 yr	35%	<25%		13-21%		Local 1.8-3.6%	28%	
	3 yr	50-84%			45-64%		All 14-49.1%		
	5 yr	56-70%			74-98%				
Limitation	selection	donor					Size & No.		



แผนภูมิที่ 1. แสดงแนวทางการรักษา HCC

อ้างอิง

1. Poon RT, Fan ST, Tsang FH, Wong J. Locoregional therapies for hepatocellular carcinoma: a critical review from the surgeon's perspective. *Ann Surg* 2002 Apr;235(4): 466 - 86
2. Llovet JM, Bruix J. Systematic review of randomized trials for unresectable hepatocellular carcinoma: Chemoembolization improves survival. *Hepatology* 2003 Feb;37(2):429 - 42
3. Fong Y, Sun RL, Jarnagin W, Blumgart LH. An analysis of 412 cases of hepatocellular carcinoma at a Western center. *Ann Surg* 1999 Jun;229(6): 790 - 800
4. Hepatocellular carcinoma information for health professional [online]. 2003 [cited 2003 Aug 10]. Available from: URL: <http://www.cancer.gov/cancerinfo/pdq/treatment/adult-primary-liver/healthprofessional>.
5. Lau WY. Primary hepatocellular carcinoma. In: Blumgart LH, Fong Y, eds. *Surgery of the Liver and Biliary Tract*. 3rd ed. London: W.B. Saunders, 2000:1423 - 50
6. สถิติการตาย [online]. 2003 [cited 2003 Aug 10]. Available from: URL: <http://www.anamai.moph.go.th/stat/index.html>
7. สถิติผู้ป่วยโรคมะเร็ง และมะเร็งตับ. แผนกเวชระเบียน และสถิติโรงพยาบาลจุฬาลงกรณ์, 2546
8. Bruix J, Sherman M, Llovet JM, Beaugrand M, Lencioni R, Burroughs AK, Cristensen E, Pagliaro L, Colombo M, Rodes J. Clinical management of hepatocellular carcinoma. Conclusions of the Barcelona-2000 EASL conference. European Association for the Study of the Liver. *J Hepatol* 2001 Sep; 35(3): 421 - 30
9. Shimada M, Takenaka K, Gion T, Fujiwara Y, Kajiyama K, Maeda T, Shirabe K, Nishizaki T, Yanaga K, Sugimachi K. Prognosis of recurrent hepatocellular carcinoma: a 10-year surgical experience in Japan. *Gastroenterology* 1996 Sep;111(3): 720 - 6
10. Arii S, Yamaoka Y, Futagawa S, Inoue K, Kobayashi K, Kojiro M, Makuuchi M, Nakamura Y, Okita K, Yamada D. Results of surgical and nonsurgical treatment for small-sized hepatocellular carcinomas: a retrospective and nationwide survey in Japan. The Liver Cancer Study Group of Japan. *Hepatology* 2000 Dec;32(6): 1224 - 9
11. Donors and waiting list, 1993-2002; national data [online]. 2003 [cited 2003 Aug 15]. Available from: URL: http://www.optn.org/data/data_resources.asp
12. Dodd GD 3rd, Soulen MC, Kane RA, Livraghi T, Lees WR, Yamashita Y, Gillams AR, Karahan OI, Rhim H. Minimally invasive treatment of malignant hepatic tumors: at the threshold of a major breakthrough. *Radiographics* 2000 Jan-Feb;20(1): 9 - 27
13. Jackson JE, Hemingway AP, Allison DJ. Embolization liver tumor. In: Blumgart LH, Fong Y, eds. *Surgery of the Liver and Biliary Tract*. 3rd ed. London: W.B. Saunders, 2000: 1521 - 44
14. Leung WT, Lau WY, Ho S, Chan M, Leung N, Lin J, Ho KC, Metreweli C, Johnson PJ, Li AK. Selective internal radiation therapy with intra-arterial iodine-131-Lipiodol in inoperable hepatocellular carcinoma. *J Nucl Med* 1994 Aug;35(8): 1313 - 8

15. Ernst O, Sergent G, Mizrahi D, Delemazure O, Paris JC, L'Hermine C. Treatment of hepatocellular carcinoma by transcatheter arterial chemoembolization: comparison of planned periodic chemoembolization and chemoembolization based on tumor response. *AJR Am J Roentgenol* 1999 Jan; 172(1): 59 - 64
16. Stefanini GF, Amorati P, Biselli M, Mucci F, Celi A, Arienti V, Roversi R, Rossi C, Re G, Gasbarrini G. Efficacy of transarterial targeted treatments on survival of patients with hepatocellular carcinoma. An Italian experience. *Cancer* 1995 May 15; 75(10): 2427 - 34
17. Ryu M, Shimamura Y, Kinoshita T, Konishi M, Kawano N, Iwasaki M, Furuse J, Yoshino M, Moriyama N, Sugita M. Therapeutic results of resection, transcatheter arterial embolization and percutaneous transhepatic ethanol injection in 3225 patients with hepatocellular carcinoma: a retrospective multicenter study. *Jpn J Clin Oncol* 1997 Aug; 27(4): 251 - 7
18. Llad inverted question marko L, Virgili J, Figueras J, Valls C, Dominguez J, Rafecas A, Torras J, Fabregat J, Guardiola J, Jaurrieta E. A prognostic index of the survival of patients with unresectable hepatocellular carcinoma after transcatheter arterial chemoembolization. *Cancer* 2000 Jan 1; 88(1): 50 - 7
19. Llovet JM, Real MI, Montana X, Planas R, Coll S, Aponte J, Ayuso C, Sala M, Muchart J, Sola R. Barcelona Liver Cancer Group. Arterial embolisation or chemoembolisation versus symptomatic treatment in patients with unresectable hepatocellular carcinoma: a randomised controlled trial. *Lancet* 2002 May 18; 359(9319): 1734 - 9
20. Raoul JL, Guyader D, Bretagne JF, Heautot JF, Duvauferrier R, Bourguet P, Bekhechi D, Deugnier YM, Gosselin M. Prospective randomized trial of chemoembolization versus intra-arterial injection of 131I-labeled iodized oil in the treatment of hepatocellular carcinoma. *Hepatology* 1997 Nov; 26(5): 1156 - 61
21. Brown KT, Brody LA. Percutaneous methods for ablation of hepatic neoplasms. In: Blumgart LH, Fong Y, eds. *Surgery of the Liver and Biliary Tract*. 3rd ed. London: W.B. Saunders, 2000: 1565 - 76.
22. Livraghi T, Giorgio A, Marin G, Salmi A, de Sio I, Bolondi L, Pompili M, Brunello F, Lazzaroni S, Torzilli G. Hepatocellular carcinoma and cirrhosis in 746 patients: long-term results of percutaneous ethanol injection. *Radiology* 1995 Oct; 197(1): 101 - 8
23. Khan KN, Yatsunami H, Yamasaki K, Yamasaki M, Inoue O, Koga M, Yano M. Prospective analysis of risk factors for early intrahepatic recurrence of hepatocellular carcinoma following ethanol injection. *J Hepatol* 2000 Feb; 32(2): 269 - 78
24. Di Stasi M, Buscarini L, Livraghi T, Giorgio A, Salmi A, De Sio I, Brunello F, Solmi L, Caturelli E, Magnolfi F. Percutaneous ethanol injection in the treatment of hepatocellular carcinoma. A multicenter survey of evaluation practices and complication rates. *Scand J Gastroenterol* 1997 Nov; 32(11): 1168 - 73

25. Livraghi T, Bolondi L, Buscarini L, Cottone M, Mazziotti A, Morabito A, Torzilli G. No treatment, resection and ethanol injection in hepatocellular carcinoma: a retrospective analysis of survival in 391 patients with cirrhosis. Italian Cooperative HCC Study Group. *J Hepatol* 1995 May; 22(5): 522 - 6
26. Ohnishi K, Yoshioka H, Ito S, Fujiwara K. Prospective randomized controlled trial comparing percutaneous acetic acid injection and percutaneous ethanol injection for small hepatocellular carcinoma. *Hepatology* 1998 Jan; 27(1): 67 - 72
27. Giorgio A, Tarantino L, de Stefano G, Farella N, Catalano O, Cusati B, Del Viscovol L, Alaia A, Caturelli E. Interstitial laser photocoagulation under ultrasound guidance of liver tumors: results in 104 treated patients. *Eur J Ultrasound* 2000 Jan; 11(3): 181 - 8
28. Vogl TJ, Eichler K, Straub R, Engelmann K, Zangos S, Woitaschek D, Bottger M, Mack MG. Laser-induced thermotherapy of malignant liver tumors: general principals, equipment(s), procedure(s)—side effects, complications and results. *Eur J Ultrasound* 2001 Jun; 13(2): 117 - 27
29. Chamberlain RS, Fong Y. Radiofrequency thermal ablation of liver tumors. In: Blumgart LH, Fong Y, eds. *Surgery of the Liver and Biliary Tract*. 3rd ed. London: W.B. Saunders, 2000: 1589 - 95
30. Curley SA, Izzo F, Ellis LM, Nicolas Vauthey J, Vallone P. Radiofrequency ablation of hepatocellular cancer in 110 patients with cirrhosis. *Ann Surg* 2000 Sep; 232(8): 381 - 91
31. Curley SA, Izzo F, Delrio P, Ellis LM, Granchi J, Vallone P, et al. Radiofrequency ablation of unresectable primary and metastatic hepatic malignancies: results in 123 patients. *Ann Surg* 1999 Jul; 230(1): 1 - 8
32. Buscarini L, Buscarini E, Di Stasi M, Vallisa D, Quaretti P, Rocca A. Percutaneous radiofrequency ablation of small hepatocellular carcinoma: long-term results. *Eur Radiol* 2001; 11(6): 914 - 21
33. Allgaier HP, Deibert P, Zuber I, Olschewski M, Blum HE. Percutaneous radiofrequency interstitial thermal ablation of small hepatocellular carcinoma. *Lancet* 1999 May 15; 353(9165): 1676 - 7
34. Livraghi T, Goldberg SN, Lazzaroni S, Meloni F, Solbiati L, Gazelle GS. Small hepatocellular carcinoma: treatment with radio-frequency ablation versus ethanol injection. *Radiology* 1999 Mar; 210(3): 655 - 61
35. Cheng SQ, Zhou XD, Tang ZY, Yu Y, Wang HZ, Bao SS, Qian DC. High-intensity focused ultrasound in the treatment of experimental liver tumour. *J Cancer Res Clin Oncol* 1997; 123(4): 219 - 23

กิจกรรมการศึกษาต่อเนื่องสำหรับแพทย์

ท่านสามารถได้รับการรับรองอย่างเป็นทางการสำหรับกิจกรรมการศึกษาต่อเนื่องสำหรับแพทย์ กลุ่มที่ 3 ประเภทที่ 23 (ศึกษาด้วยตนเอง) โดยศูนย์การศึกษาต่อเนื่องของแพทย์ จุฬาลงกรณ์มหาวิทยาลัย ตามเกณฑ์ของศูนย์การศึกษาต่อเนื่องของแพทย์แห่งแพทยสภา (ศนพ.) จากการอ่านบทความเรื่อง “การรักษาแบบเฉพาะที่สำหรับมะเร็งเซลล์ตับ” โดยตอบคำถามข้างล่างนี้ ที่ท่านคิดว่าถูกต้องโดยใช้แบบฟอร์มคำตอบท้ายคำถาม โดยสามารถตรวจจำนวนเครดิตได้จาก <http://www.ccme.or.th>

คำถาม - คำตอบ

1. What is the treatment of choice for hepatocellular carcinoma?
 - A. Radiofrequency ablation
 - B. Percutaneous ethanol injection
 - C. Hepatic resection
 - D. Transarterial chemoembolization
 - E. Liver transplantation
2. Which is the embolized agent suitable for transarterial chemoembolization?
 - A. coil
 - B. fibrin glue
 - C. gelfoam
 - D. lipiodal
 - E. muscle
3. Which is the contraindication for percutaneous ethanol injection, Except ?
 - A. Severe liver decompensation
 - B. Coagulopathy
 - C. Tumor size > 3 cm.
 - D. Marked ascites
 - E. Portal vein thrombosis

.....

คำตอบ สำหรับบทความเรื่อง “การรักษาแบบเฉพาะที่สำหรับมะเร็งเซลล์ตับ”

จุฬาลงกรณ์เวชสาร ปีที่ 47 ฉบับที่ 11 เดือนพฤศจิกายน พ.ศ. 2546

รหัสสื่อการศึกษาต่อเนื่อง 3-23-201-9010/0311-(1045)

ชื่อ - นามสกุลผู้ขอ CME credit เลขที่ใบประกอบวิชาชีพเวชกรรม.....

ที่อยู่.....

1. (A) (B) (C) (D) (E)

4. (A) (B) (C) (D) (E)

2. (A) (B) (C) (D) (E)

5. (A) (B) (C) (D) (E)

3. (A) (B) (C) (D) (E)

4. What is the advantage of PAI over PEI?

- A. less toxic
- B. less expensive
- C. improved survival
- D. septa/capsule penetration
- E. less acidity

5. What is the mechanism of radiofrequency ablation in tumor destruction ?

- A. coagulation necrosis
- B. protein denature
- C. cell dehydration
- D. apoptosis
- E. cell lysis

**ท่านที่ประสงค์จะได้รับเครดิตการศึกษาต่อเนื่อง (CME credit)
กรุณาส่งคำตอบพร้อมรายละเอียดของท่านตามแบบฟอร์มด้านหลัง**

ศาสตราจารย์นายแพทย์สุทธิพร จิตต์มิตรภาพ
ประธานคณะกรรมการการศึกษาต่อเนื่อง
คณะแพทยศาสตร์ จุฬาลงกรณ์มหาวิทยาลัย
หน่วยจุฬาลงกรณ์เวชสาร ตึกอานันทมหิดล ชั้น 5
คณะแพทยศาสตร์ จุฬาลงกรณ์มหาวิทยาลัย
เขตปทุมวัน กทม. 10330