

บทบาทของรังสีเคมีบำบัดในการรักษามะเร็งเนื้อเยื่ออ่อน

ชวลิต เลิศบุษยานุกูล*

**Lertbutsayanukul C. Role of radiochemotherapy in treatment of soft tissue sarcoma.
Chula Med J 2005 Oct; 49(10): 591 - 614**

Soft tissue sarcomas are malignant tumors that may arise in any of the mesenchymal tissues of the extremities, trunk and retroperitoneum, or head and neck. Surgery is the standard primary treatment. The aim is to achieve optimal margins and therefore local oncologic control.

Careful planning of the initial biopsy is important to avoid compromising subsequent curative resection. Radiation therapy occupies an important role in the management of patients with soft tissue sarcomas. In particular, radiation therapy is used in conjunction with conservative surgery as a means of limb preservation in patients with extremity soft tissue sarcomas. If a patient cannot be surgically treated, preoperative radiation therapy and/or chemotherapy should be considered.

The prognosis for patients with adult soft tissue sarcomas depends on the patient's age and the size, histologic grade, and stage of the tumor. Factors associated with a poorer prognosis include tumors >5 cm or high-grade histology.

Several prospective randomized trials have been unable to confirm conclusively whether doxorubicin-based adjuvant chemotherapy benefits adults with resectable soft tissue sarcomas. A quantitative meta-analysis of updated data from 1,568 individual patients from 14 trials of doxorubicin-based adjuvant therapy showed an absolute benefit from adjuvant therapy of 6 % for local relapse-free interval, 10% for distant relapse-free interval, and 10 % for recurrence-free survival; however, there was no overall survival benefit at 10 years.

This article provides evidence-based data in management of soft tissue sarcoma mainly by radiation and chemotherapy.

Keywords: Soft tissue sarcoma, Radiation therapy, Chemotherapy.

Reprint request: Lertbutsayanukul C. Department of Radiology, Faculty of Medicine,
Bangkok 10330, Thailand.

Received for publication. June 6, 2005.

วัตถุประสงค์ :

1. เพื่อให้ทราบธรรมชาติของโรคมะเร็งเนื้อเยื่ออ่อน
2. เพื่อให้ทราบบทบาทของรังสีเคมีบำบัดในการรักษามะเร็งเนื้อเยื่ออ่อน
3. เพื่อให้ทราบเทคนิคการฉายรังสีในมะเร็งเนื้อเยื่ออ่อน
4. เพื่อให้สามารถนำความรู้ไปใช้ในการรักษามะเร็งเนื้อเยื่ออ่อน

มะเร็งเนื้อเยื่ออ่อนเป็นมะเร็งที่พบน้อยโดยพบประมาณร้อยละ 1 ของมะเร็งทั้งหมด โดยมีต้นกำเนิดจาก mesenchymal cell ซึ่งสามารถเกิดได้ทั้งใน connective tissue และ parenchymal tissue บริเวณที่พบมะเร็งเนื้อเยื่ออ่อนมากที่สุดคือ ขาและแขน (ดังตารางที่ 1^(1, 2)) หากแบ่งตามอายุพบว่า มะเร็งกล้ามเนื้อลาย (rhabdomyosarcoma) พบมากในเด็ก ในขณะที่ malignant fibrous histiocytoma, liposarcoma และ leiomyosarcoma พบมากในผู้ใหญ่

สาเหตุของมะเร็งเนื้อเยื่ออ่อนยังไม่ทราบแน่ชัด รังสีอาจมีส่วนกระตุ้นให้เกิดมะเร็งเนื้อเยื่ออ่อนได้ แต่การศึกษาแบบ cohort ทำได้ยาก มีรายงานการศึกษาย้อนหลังพบว่าผู้ป่วยมะเร็งเต้านมที่ได้รับการฉายรังสี มีโอกาสเกิดมะเร็งเนื้อเยื่ออ่อนที่ 10 ปี⁽³⁾ ในอัตรา 2 ใน 1,000 ราย และรังสีอาจทำให้เกิดมะเร็งเนื้อเยื่ออ่อนมากขึ้นในเด็กที่เป็นโรค Ewing's sarcoma และ retinoblastoma ซึ่งได้รับรังสีรักษา⁽⁴⁻⁶⁾ สารเคมีบางชนิดเช่น vinyl chloride, phenoxyacetic acid และ arsenic มีความสัมพันธ์กับการเกิด angiosarcoma ที่ตับ^(7, 8) นอกจากนี้คนทำสวนซึ่งสัมผัสยาฆ่าวัชพืช phenoxy ก็อาจมีส่วนทำให้เกิดมะเร็งเนื้อเยื่ออ่อน⁽⁹⁾

โรคทางพันธุกรรมบางชนิดมีความสัมพันธ์กับการเกิดมะเร็งเนื้อเยื่ออ่อน เช่น 1) hereditary หรือ

bilateral retinoblastoma 2) Li-Fraumeni syndrome^(10, 11) 3) benign neurofibroma หรือ malignant neurofibrosarcoma พบใน neurofibromatosis type 1⁽¹²⁾ 3) desmoid tumor พบใน familial polyposis⁽¹³⁾ 4) malignant schwannoma พบใน multiple endocrine neoplasia syndrome⁽¹⁴⁾

ผู้ป่วยมักจะมาพบแพทย์เมื่อก่อนเนื้องอกมีขนาดใหญ่ เพราะสัดส่วนที่ก่อนเป็นเนื้องอกธรรมดา (benign tumor) ต่อก่อนมะเร็งเท่ากับ 100 : 1 ทำให้แพทย์ไม่นึกถึงว่าผู้ป่วยเป็นมะเร็งเนื้อเยื่ออ่อน นอกจากนี้แพทย์ผู้รักษาอาจทำการตัดชิ้นเนื้อโดยไม่ได้วางแผน (unplanned open biopsy) และไม่ได้นึกถึงโรคมะเร็ง ทำให้ยากต่อการวางแผนการรักษาในอนาคต เพราะผลที่ทำการตัดชิ้นเนื้อจะต้องได้รับการผ่าตัดออกหรือฉายรังสี ดังนั้นหากแพทย์ไม่แน่ใจในการวินิจฉัยว่าเป็นเนื้องอกธรรมดา หรือก้อนมะเร็งควรส่งต่อผู้ป่วยไปสถาบันที่มีบุคลากรที่มีความพร้อมและประสบการณ์สูง

พยาธิสภาพ

การจำแนกลักษณะทางพยาธิสภาพของมะเร็งเนื้อเยื่ออ่อน ใช้วิธีการเปรียบเทียบลักษณะเซลล์ว่าเหมือนเซลล์ปกติชนิดใดมากที่สุด ดังตารางที่ 2 เช่น หากเซลล์มะเร็งเหมือนเซลล์ไขมัน เรียก liposarcoma เป็นต้น

ตารางที่ 1. แสดงร้อยละของตำแหน่งที่พบมะเร็งเนื้อเยื่ออ่อน

อวัยวะ	Russell ⁽¹⁾ (1,215 ราย)	Lawrence ⁽²⁾ (4,550 ราย)
ขา	40	46
แขน	13	13
ศีรษะและลำคอ	15	9
ลำตัว	18	18
Retroperitoneum	13	13
อื่นๆ	1	1

ตารางที่ 2. แสดงการจำแนกชนิดของมะเร็งเนื้อเยื่ออ่อนตามชนิดของเซลล์ต้นกำเนิด

● Mesenchymal differentiation adult or embryonic	
Liposarcoma	Adipose tissue
Leiomyosarcoma	Smooth muscle
Rhabdomyosarcoma	Striated muscle
Angiosarcoma	Endothelial cell
Malignant peripheral nerve sheath tumor	Schwann cell
Osteosarcoma	Bone
Chondrosarcoma	Cartilage
Fibrosarcoma	Fibroblastic – myofibroblastic cell
● Other differentiation consistent pattern	
Synovial sarcoma	Epithelial
Epithelioid sarcoma	Epithelial
Clear cell sarcoma	Melanocytic / Neural
Ewing's sarcoma / PNET	Neural
Alveolar soft part sarcoma	(? nature)
● No specific differentiation variable pattern	
Malignant fibrous histiocytoma	Fibroblastic
Sarcoma NOS.	

ความก้าวหน้าทางด้าน cytogenetic และ molecular genetic มีส่วนช่วยพัฒนาการวินิจฉัยและการจำแนกชนิดของมะเร็งเนื้อเยื่ออ่อนอย่างมาก ช่วยให้สามารถทำนายการตอบสนองต่อการรักษา และช่วยพัฒนายาที่ออกฤทธิ์ในระดับโมเลกุล

ความผิดปกติทางพันธุกรรม ที่สามารถพบได้จำเพาะในเซลล์มะเร็งแต่ละชนิด ช่วยให้แพทย์เข้าใจกระบวนการเกิดเนื้องอก (tumorigenesis) และใช้ประโยชน์ในการจำแนกโรคในระดับโมเลกุล ตัวอย่างเช่น โรค Ewing's sarcoma, primitive neuroectodermal tumor และ askin tumor ได้ถูกจัดไว้ในกลุ่มเดียวกัน เพราะเกิดจากความผิดปกติชนิด translocation ของยีน (gene) ตำแหน่งเดียวกัน หรือ clear cell sarcoma ซึ่งเดิมเรียกว่า melanoma of the soft parts พบว่ามี translocation ที่ t (12;22) (q 13; q 12) ซึ่งไม่พบใน melanoma

ที่ผิวหนัง ทำให้สามารถจำแนกออกจากมะเร็งผิวหนัง melanoma^(15,16) รายละเอียดของยีนที่ผิดปกติและชนิดของมะเร็งเนื้อเยื่ออ่อนแสดงในตารางที่ 3

วิธีการต่าง ๆ ซึ่งช่วยในการจำแนกความผิดปกติของยีน ประกอบด้วย

1. Immunohistochemistry ซึ่งเป็นการหาโปรตีนที่เป็นผลผลิตจากความเปลี่ยนแปลงของยีน
2. Karyotype analysis of chromosome spread
3. Fluorescence in situ hybridization (FISH) เพื่อหา genetic rearrangement ในนิวเคลียสระยะ interphase
4. Polymerase chain reaction (PCR) เพื่อวิเคราะห์ genomic DNA
5. Reverse transcriptase polymerase chain reaction (RT-PCR) เพื่อหาผลผลิตของ mRNA และลำดับของ DNA

ตารางที่ 3. แสดงชนิดของมะเร็งเนื้อเยื่ออ่อน และความผิดปกติของยีน

ชนิดของมะเร็งเนื้อเยื่ออ่อน	Translocation (s)	ยีนที่เกี่ยวข้อง
Ewing's sarcoma/atypical ES/Askin tumour/PNET	t(11; 22) (q24; q12) t(11; 22) (q22; q12) t(7; 22) (q22; q12)	EWS/FLI1 EWS/ERG EWS/ETV1
Intra-abdominal desmoplastic small round cell tumour	t(11; 22) (q13; q12)	EWS/WT1
Clear cell sarcoma	t(12; 22) (q13; q12)	EWS/ATF-1
Myxoid chondrosarcoma	t(9; 22) (q22; q11-12)	EWS/CHN
Alveolar rhabdomyosarcoma	t(2; 13) (q35; q14) t(1; 13) (q36; q14)	QAX3/FDHR PAX7/FDHR
Synovial sarcoma	t(X; 18) (q11.2; q11.2)	SYT/SSX1; SSX2
Myxoid/Round cell liposarcoma	t(12; 16) (q13; q11)	CHOP/TLS (FUS)
Congenital fibrosarcoma	t(12; 15) (q13; q25)	ETV6/NTRK3

PNET, primitive neuroectodermal tumor

วิธีการที่รวดเร็วเชื่อถือได้ และไม่แพงคือ immuno-histochemistry, RT-PCR และ interphase FISH โดยวิเคราะห์ชิ้นเนื้อที่ได้จาก core needle biopsy^(17,18)

Grading

WHO 2002 classification⁽¹⁹⁾ ได้แบ่งความรุนแรงทางพยาธิสภาพ "grade" ของก้อนมะเร็ง โดยอาศัยความก้าวหน้าทาง genetic และการตรวจด้วยวิธี immuno-histochemistry โดยแบ่งตามลักษณะทางคลินิกดังนี้

1. benign
2. intermediate (locally aggressive)
3. intermediate (rarely metastasising)
4. malignant

กลุ่มที่เป็น malignant สามารถแบ่ง grade เพื่อช่วยในการพยากรณ์โรค โดยใช้วิธีของ French grading system (FNLCG)⁽²⁰⁾ แต่มีมะเร็งเนื้อเยื่ออ่อนบางชนิดที่ไม่สามารถให้ grading ได้ คือ alveolar soft part sarcoma, clear cell sarcoma, epithelioid sarcoma, angiosarcoma, malignant peripheral nerve sheath tumor และ extra-skeletal myxoid chondrosarcoma⁽¹⁹⁾

ภาพถ่ายทางรังสี (Imaging)

การใช้ภาพถ่ายทางรังสีวิทยา สามารถช่วยบอกตำแหน่ง ขนาด และความลึกของก้อนเนื้ออก ตลอดจนทำนาย grading และช่วยให้แพทย์สามารถเลือกตำแหน่งที่เหมาะสมในการตัดชิ้นเนื้อ (biopsy site) เพื่อให้ได้ชิ้นเนื้อที่น่าเชื่อถือมากที่สุดในการจำแนกชนิดทางพยาธิวิทยาและการแบ่ง grade

MRI เป็นเทคนิคที่เหมาะสมที่สุดในการบอกตำแหน่งของก้อนเนื้ออกปฐมภูมิ (primary tumor) บริเวณแขน-ขา และช่วยบอกการลุกลามกินเส้นประสาทเส้นเลือดและกระดูก (cortical bone) ในขณะที่ CT scan ช่วยบอกตำแหน่งของเนื้ออกบริเวณช่องท้อง และ retroperitoneum ได้ดีและช่วยค้นหาการแพร่กระจายบริเวณปอด

ผู้ป่วยที่มีก้อนมะเร็งตั้งแต่ grade 2 ขึ้นไปควรได้รับการทำเอ็กซเรย์ปอดและเอ็กซเรย์คอมพิวเตอร์ปอดเพื่อหาการแพร่กระจาย ในขณะที่ผู้ป่วยที่มีก้อนมะเร็งบริเวณ retroperitoneum หรือเป็นก้อนมะเร็งชนิด liposarcoma ขนาดใหญ่บริเวณแขนขา ควรได้รับการค้นหาการแพร่กระจายที่ตับ

การตรวจทางเวชศาสตร์นิวเคลียร์ ได้แก่ การทำ Positron Emission Tomography (PET-scan) โดยใช้ สารเภสัชรังสี fluorodeoxyglucose (FDG) PET-scan เริ่มมีการศึกษามากขึ้น เพราะมีข้อได้เปรียบคือสามารถหาก้อนมะเร็งได้ทั้งตัว (whole-body imaging) ภายในระยะเวลา 45 นาที และสามารถช่วยทำนายgrade ของก้อนมะเร็งระหว่าง low grade และ high / intermediate grade แต่ไม่สามารถแยกก้อนเนื้องอกธรรมดา (benign) และ low grade tumors⁽²¹⁻²³⁾ การใช้ PET scan เพื่อช่วยประเมินผลการรักษาหลังให้ยาเคมีบำบัดยังต้องรอผลการศึกษาระยะ 3 จึงจะสามารถนำมาใช้ได้ทางคลินิก

สำหรับการทำ Bone scan ควรเลือกทำในผู้ป่วยที่มีอาการปวดกระดูก เพราะมะเร็งเนื้อเยื่ออ่อนมีอุบัติการณ์การแพร่กระจายไปที่กระดูกน้อย⁽²⁴⁾

รูปแบบการลุกลามและการแพร่กระจาย

(pattern of spread)

มะเร็งเนื้อเยื่ออ่อนมักมีการลุกลามไปบริเวณใกล้เคียงก่อน โดยเติบโตไปตามชั้นของเนื้อเยื่อ (along tissue plane) ในรายที่มีเป็นมาเฉพาะที่ (locally advanced disease) อาจมีการลุกลามข้าม fascia หรือ กั้นกระดูกบริเวณข้างเคียงได้ มะเร็งเนื้อเยื่ออ่อนพบการแพร่ไปต่อมน้ำเหลืองได้ เพียง 4 % เท่านั้น และเมื่อพิจารณาตาม grade ของก้อนมะเร็งพบว่ามะเร็ง grade 1 มีการแพร่ไปต่อมน้ำเหลือง 0/63 ราย ในขณะที่ Grade 2 และ 3 มีการแพร่ไปต่อมน้ำเหลือง 2/118 และ 17/142 ราย ตามลำดับ⁽²⁵⁾ มะเร็งที่มีอัตราการแพร่กระจายไปต่อมน้ำเหลืองสูง ได้แก่ rhabdomyosarcoma, epithelioid sarcoma และ high-grade synovial sarcoma

เมื่อแรกวินิจฉัย ผู้ป่วยมากกว่า 90 % เป็นก้อนมะเร็งเฉพาะที่ (localized disease)⁽²⁶⁾ อย่างไรก็ตาม การแพร่กระจายไปอวัยวะอื่นก็พบได้บ่อย โดยเฉพาะอย่างยิ่งรายที่ก้อนมะเร็งมีขนาดใหญ่ และ high-grade อวัยวะที่พบการแพร่กระจายเป็นอันดับแรกคือ ปอด ซึ่งพบได้ถึง 70-82 %^(27, 28) ยกเว้น liposarcoma ซึ่งพบการแพร่กระจาย

ไปยังอวัยวะนอกเหนือจากปอด (extrapulmonary disease) มากถึง 59 %⁽²⁹⁾ ผู้ป่วย liposarcoma หากมีอาการปวดกระดูก แพทย์ควรสงสัยว่ามีการแพร่กระจายจนกว่าจะพิสูจน์ว่าไม่ใช่

การควบคุมโรคเฉพาะที่

การรักษา มะเร็งเนื้อเยื่ออ่อนขึ้นอยู่กับตำแหน่งและระยะของโรค มะเร็งเนื้อเยื่ออ่อนบริเวณแขนและขาเป็นตำแหน่งซึ่งพบบ่อยที่สุดและมีอัตราการควบคุมโรคเฉพาะที่มากกว่า 90 % ในขณะที่ตำแหน่งอื่น เช่น บริเวณหลังช่องท้อง (retroperitoneum) ศีรษะและลำคอ มีอัตราการควบคุมโรคเฉพาะที่ต่ำกว่า เนื่องจากเมื่อผู้ป่วยมาพบแพทย์ ก้อนมะเร็งมักมีขนาดใหญ่และเทคนิคการผ่าตัดทำได้ยากกว่า

การรักษา มะเร็งเนื้อเยื่ออ่อน จำเป็นต้องได้รับความร่วมมือจากแพทย์หลายสาขา เช่น ศัลยแพทย์ รังสีแพทย์ แพทย์ด้านมะเร็งวิทยา พยาธิแพทย์ แพทย์เวชศาสตร์ฟื้นฟู ตลอดจนบุคลากรทางการแพทย์อื่น ๆ การรักษาต้องเริ่มวางแผนตั้งแต่พบแพทย์ครั้งแรก โดยเริ่มตั้งแต่การตรวจร่างกาย การเอกซเรย์ การตัดชิ้นเนื้อ และการค้นหาการแพร่กระจายของโรค รวมถึงการพูดคุยเป้าหมายการรักษา ผลการรักษา โอกาสสำหรับการรักษาแบบสงวนอวัยวะ และให้ผู้ป่วยมีส่วนร่วมในการตัดสินใจ หลักการในการรักษา มะเร็งเนื้อเยื่ออ่อนคือทำให้การทำงานของอวัยวะเหมือนเดิมมากที่สุด (function and organ preservation) โดยมีอัตราการควบคุมโรคและอัตราการรอดชีวิตสูงสุด

การตัดพิสูจน์ชิ้นเนื้อ (Biopsy)

การตัดพิสูจน์ชิ้นเนื้อ (Biopsy) เป็นขั้นตอนแรกในการวินิจฉัยยืนยันมะเร็งเนื้อเยื่ออ่อน และเป็นขั้นตอนที่สำคัญ กล่าวคือ ต้องอาศัยความร่วมมือของศัลยแพทย์และพยาธิแพทย์ โดยอาศัยวิธีการต่าง ๆ คือ Fine-needle aspiration (FNA), core-needle biopsy หรือ open surgical biopsy และกรณีที่มีก้อนมะเร็งอยู่ลึกมาก ควร

ปรึกษารังสีแพทย์และแพทย์รังสีร่วมรักษา (interventional radiologist) เพื่อช่วยในการเก็บชิ้นเนื้อ

สิ่งสำคัญที่สุดในการตัดพิสูจน์ชิ้นเนื้อ คือ แผลผ่าตัดหรือรอยเข็มที่ได้รับการเจาะดูดชิ้นเนื้อ (FNA) จะต้องอยู่ในขอบเขตซึ่งคล้ายแพทย์วางแผนผ่าตัดในอนาคต เพื่อป้องกันการกำเริบตามรอยเข็ม (needle track tumor seeding) ดังนั้นการปรึกษาหารือระหว่างแพทย์ที่ให้การวินิจฉัยและแพทย์ผู้ทำการรักษาจึงเป็นสิ่งที่ควรกระทำ ทุกครั้งที่สงสัยว่าผู้ป่วยเป็นมะเร็งเนื้อเยื่ออ่อนเพื่อป้องกันการตัดชิ้นเนื้อโดยไม่ได้วางแผน (unplanned open biopsy)

ตัดแขนขา หรือ ผ่าตัดแบบสงวนอวัยวะ (Amputation Versus Limb preservation)

ในอดีตการรักษามะเร็งเนื้อเยื่ออ่อนบริเวณแขนขา มีอุบัติการณ์การทำ amputation มากกว่า 40 %^(30,31) ในปี 1970 เริ่มมีการใช้รังสีรักษา ร่วมกับการผ่าตัดแบบสงวนอวัยวะในการรักษามะเร็งเนื้อเยื่ออ่อน⁽³²⁾ ระหว่างปี 1975-1981 Rosenberg และคณะ⁽³³⁾ ทำการศึกษาเปรียบเทียบในผู้ป่วย high grade sarcoma ที่แขนขา ระหว่างการผ่าตัดสงวนอวัยวะตามด้วยการฉายรังสี และการทำ Amputation พบว่าอัตราการรอดชีวิตไม่แตกต่างกัน โดยพบการกำเริบเฉพาะที่ 4 ใน 27 ราย ที่ได้รับการผ่าตัดสงวนอวัยวะ ในขณะที่ไม่มีการกำเริบเฉพาะที่เลยในผู้ป่วย 16 ราย ที่ทำ amputation

Williard WC⁽³⁴⁾ และคณะรายงานผลการศึกษาผู้ป่วย 649 ราย พบว่าการทำ amputation ไม่ช่วยเพิ่มอัตราการรอดชีวิต เมื่อเปรียบเทียบกับการรักษาแบบสงวนอวัยวะ ในระยะต่อมามีการศึกษาอื่น ๆ⁽³⁵⁻⁴³⁾ รายงานผลของการผ่าตัดสงวนอวัยวะและในที่สุดได้รับการยอมรับในประเทศสหรัฐอเมริกา⁽⁴⁴⁾ ซึ่งเห็นได้จากอัตราการทำ amputation ลดลงจาก 50 % เหลือเพียงน้อยกว่า 5 %^(45,46)

บทบาทของ amputation ยังคงมีข้อบ่งชี้ในกรณีต่อไปนี้ 1) ก้อนมะเร็งมีขนาดใหญ่คลุมหลาย compartment หรือลุกลามกินเส้นประสาทและหลอดเลือดจนไม่สามารถผ่าตัดแบบสงวนอวัยวะได้ 2) กรณีการฉายรังสี

มีโอกาสเกิดภาวะแทรกซ้อนได้สูง ซึ่งเป็นผลจากปริมาณรังสีและบริเวณที่ต้องฉายรังสีมีขนาดใหญ่ 3) เมื่อพิจารณาแล้วว่า การทำ below-knee amputation แล้วใส่ขาเทียมสะดวกและมีประสิทธิภาพ (functional outcome) ดีกว่า การทำผ่าตัดแบบสงวนอวัยวะแล้วตามด้วยการฉายรังสี 4) ก้อนมะเร็งที่กำเริบหลังผ่าตัดสงวนอวัยวะซึ่งไม่สามารถให้การรักษาแบบสงวนอวัยวะได้อีกต่อไป

ขอบเขตของการผ่าตัด

การผ่าตัดเพื่อให้ได้ขอบเขต (surgical margin) เป็นสิ่งที่สำคัญ การทำ radical excision โดยการตัดกล้ามเนื้อทั้ง compartment มีอัตราการกำเริบเพียง 15-20 % แต่ก่อให้เกิดการสูญเสียการทำงาน (functional deficit) มากที่สุดและทำให้ปัจจุบันไม่มีข้อบ่งชี้ในการผ่าตัดแบบ radical excision

ภาพถ่ายทางรังสี เช่น MRI หรือ CT scan ช่วยให้คล้ายแพทย์รู้ขอบเขตและการลุกลามของก้อนมะเร็งได้ดีขึ้น และเมื่อได้รับการฉายรังสีเสริม ทำให้สามารถสงวนกล้ามเนื้อภายใน compartment ได้โดยไม่ทำให้อัตราการกำเริบสูงขึ้น

การผ่าตัดแบบ marginal และ intra lesional resection เป็นสิ่งที่ยอมรับไม่ได้ เพราะมีอัตราการกำเริบเฉพาะที่ 90 -100 % ดังรายงานของ Sadoski และคณะ⁽⁴⁷⁾ ซึ่งพบว่าอัตราการควบคุมโรคเฉพาะที่ที่ 5 ปี ในรายที่ผ่าตัดไม่ได้ขอบเขตเพียงพอ (positive margin) เท่ากับ 81% เมื่อเปรียบเทียบกับ 97% ในรายที่ได้ขอบเขตเพียงพอ

นอกจากนี้ Pister และคณะ⁽⁴⁸⁾ ทำการวิเคราะห์ปัจจัยที่มีผลต่อการกำเริบเฉพาะที่ใน ผู้ป่วย 1,041 ราย พบว่าขอบเขตการผ่าตัดไม่เพียงพอ (microscopic positive margin) เป็นปัจจัยที่สำคัญในการกำเริบเฉพาะที่

รังสีรักษา

ในอดีตมะเร็งเนื้อเยื่ออ่อนถูกจัดอยู่ในกลุ่มมะเร็งที่ดื้อต่อรังสีรักษา หรืออีกนัยหนึ่งต้องใช้รังสีปริมาณสูง จึงจะสามารถฆ่าเซลล์มะเร็งเนื้อเยื่ออ่อนได้ ต่อมา Suit⁽⁴⁹⁾

ได้ชี้ให้เห็นว่าความเชื่อดังกล่าวเกิดขึ้นตั้งแต่ยุคก่อนการใช้รังสีพลังงานสูง (megavoltage radiation therapy) ซึ่ง ณ เวลานั้น การฉายรังสีเพื่อให้ก้อนมะเร็งได้รับรังสีปริมาณสูงพอที่จะฆ่าเซลล์มะเร็งเป็นเรื่องที่ค่อนข้างยาก ประกอบกับเทคนิคการถ่ายภาพรังสียังไม่ดีเหมือนปัจจุบัน

แต่ปัจจุบันความก้าวหน้าทางรังสีรักษาและภาพถ่ายรังสี ประกอบกับความเข้าใจทางรังสีชีววิทยา (radiobiology) สูงขึ้น พบว่าเซลล์มะเร็งเนื้อเยื่ออ่อนมีความไวต่อรังสีไม่แตกต่างจากเซลล์มะเร็งเต้านมชนิด adenocarcinoma^(50,51)

นอกจากนี้ข้อมูลทางรังสีชีววิทยาพบว่าเซลล์มะเร็งเนื้อเยื่ออ่อนเติบโตช้า (doubling time ประมาณ 25 วัน) และมีเซลล์ที่ขาดออกซิเจนปริมาณสูง (hypoxic tumor cell) ซึ่งในทางทฤษฎีน่าจะมีประโยชน์จากการใช้รังสีชนิด high linear energy transfer ได้แก่ อนุภาค neutron อย่างไรก็ตาม จากการศึกษาของ Radiation Therapy Oncology Group (RTOG)^(52,53) ยังไม่พบว่าการใช้ neutron จะมีประโยชน์เหนือกว่าการใช้ photon

การใช้รังสีรักษาร่วมกับการผ่าตัดมีข้อดีคือ

1. รังสีช่วยทำลายเซลล์มะเร็งที่อาจหลงเหลือหลังการผ่าตัด (microscopic nests of tumor)
2. รังสีรักษาช่วยลดขอบเขตหรือบริเวณที่ต้องผ่าตัด เช่น มะเร็งเนื้อเยื่ออ่อนบริเวณ retroperitoneum, ศีรษะและคอและก้อนมะเร็งบริเวณลำตัวที่ลุกลาม spinal canal เป็นต้น

เนื่องจากมะเร็งเนื้อเยื่ออ่อนบริเวณแขน-ขา มักจะมีการลุกลามตามแนวของกล้ามเนื้อ (longitudinal) มากกว่าแนวภาคตัดขวาง (cross sectional) ดังนั้นขอบเขตของการฉายรังสี ควรขยายในแนวกล้ามเนื้อมากกว่า ในขณะที่แนวตัดขวางให้ยึดตามแนวของกระดูก, interosseous membrane และ major fascial plane

ตารางเวลาในการให้รังสีรักษา

การฉายรังสีเมื่อให้ร่วมกับการผ่าตัด สามารถแบ่งเป็น

ก. การฉายรังสีก่อนผ่าตัด

ข้อได้เปรียบคือ 1) ลด microscopic extension ได้เร็ว 2) ใช้รังสีปริมาณไม่สูง โดยทั่วไปใช้รังสี 50 Gy 3) บริเวณที่ฉายรังสีไม่กว้างเท่ากับการฉายรังสีหลังผ่าตัด เพราะไม่ต้องฉายคลุมบริเวณแผลผ่าตัดหรือบริเวณที่มี contaminated tissue 4) ในบางกรณีการฉายรังสีทำให้อ่อนมะเร็งยุบตัวลง ทำให้ผ่าตัดได้ง่ายขึ้น 5) ก้อนมะเร็งมีออกซิเจนไปเลี้ยงมาก ซึ่งทำให้รังสีรักษาออกฤทธิ์ได้ดี 6) Nielsen และคณะ⁽⁵⁴⁾ รายงานว่าการฉายรังสีก่อนการผ่าตัดทำให้บริเวณที่ฉายรังสีไม่กว้าง และครอบคลุมจำนวนข้อต่อ (Joint) น้อยกว่าการฉายรังสีหลังผ่าตัด ซึ่งอาจทำให้การทำงานของแขนขาดีกว่าการฉายรังสีหลังผ่าตัด^(55,56) อย่างไรก็ตามการฉายรังสีก่อนผ่าตัดอาจมีผลต่อการสมานของแผลผ่าตัด (wound healing) ได้

ข. การฉายรังสีหลังผ่าตัด

ข้อได้เปรียบคือ 1) พยาธิแพทย์ ได้ชิ้นเนื้อที่ไม่ได้รับการรักษามาก่อนทำให้สามารถบอก grading และขอบเขตการผ่าตัด (surgical margin) ได้ถูกต้อง 2) แผลผ่าตัดหายได้เร็วกว่าเพราะไม่เคยถูกฉายรังสี

การฉายรังสีก่อนผ่าตัด เปรียบเทียบกับการฉายรังสีหลังผ่าตัด

การศึกษาเปรียบเทียบไปข้างหน้าเพียงการศึกษาเดียวรายงานโดย O'Sullivan B⁽⁵⁷⁾ ซึ่งศึกษาถึงภาวะแทรกซ้อนของแผลผ่าตัด เปรียบเทียบระหว่างผู้ป่วยที่ได้รับรังสีก่อนหรือหลังผ่าตัด จำนวน 182 ราย พบว่า ภาวะแทรกซ้อนของแผลผ่าตัดในกลุ่มผู้ป่วยที่ได้รับรังสีก่อนผ่าตัดเท่ากับ 31 ใน 88 ราย (35 %) เปรียบเทียบกับ 16 ใน 94 ราย (17 %) ในผู้ป่วยที่ได้รับรังสีหลังผ่าตัด โดยไม่พบความแตกต่างของอัตราการควบคุมโรคเฉพาะที่ อัตราการกำเริบของโรค และอัตราการรอดความก้าวหน้าของโรค

สำหรับการศึกษาแบบ non-randomized มักจะมีความลำเอียงจากการคัดเลือกผู้ป่วย ขนาดของก้อนมะเร็ง grade และความแตกต่างของปริมาณรังสีทำให้ความน่าเชื่อถือต่ำ O'Sullivan⁽⁵⁸⁾ แนะนำหลักการในการ

ฉายรังสีก่อนผ่าตัดคือ 1) ลดพื้นที่การฉายรังสีในบางบริเวณ (เช่น ศีรษะและลำคอ) 2) ลดปริมาณรังสีให้มากที่สุด ในบางตำแหน่ง เช่น ใกล้ต่ออวัยวะทางระบบประสาท

3) ระมัดระวังไม่ฉายรังสีปริมาณสูงบริเวณที่เป็นแผลผ่าตัด หรือ skin grafts ตำแหน่งหรือบริเวณที่ควรระวังในการฉายรังสีก่อนผ่าตัดแสดงไว้ในตารางที่ 4

ตารางที่ 4. แสดงตำแหน่งของมะเร็งเนื้อเยื่ออ่อน และข้อควรพิจารณาในการฉายรังสีก่อนผ่าตัด

ตำแหน่งของก้อนมะเร็ง	ข้อควรพิจารณา	ข้อดีของการฉายรังสีก่อนผ่าตัด
Head and neck		
Paranasal sinus	Proximity to optic apparatus (eye, optic nerves, chiasma)	Major functional deficit (visual) may be avoided.
Skull base, cheek and face	Proximity to spinal cord, brainstem	Other lesser morbidities (dental, xerostomia) may also be less because of reduced doses and volumes
Split-thickness skin graft reconstruction (especially lower limb)	Skin graft breakdown and consequent infection	Many months to years of recreational and/or vocational disability may occur during healing (rare)
Large-volume GTV or CTV occupying celomic cavities		
Retropertoneal	Proximity to bowel, liver, kidney	Critical organs may be displaced by tumor or not fixed or adherent as is likely in postoperative setting. Entire tumor treated before possible contamination of cavity
Some small bowel lesion with side-wall adherence	Proximity to critical anatomy, especially intestine	Contamination of abdominal cavity renders post-operative radiotherapy unsuitable
Thoracic wall/pleura	Proximity to lung or cardiac Structures	Lung may be displaced by chest wall or pleural tumor and can be avoided with preoperative radiotherapy, or permits GTV to be treated before operative contamination
Abdominal trunk walls, pelvic side-wall	Proximity to kidney, bowel, liver, ovaries	Avoid CTV encroachment on vulnerable anatomy
GTV adjacent to dose-limiting critical anatomy		
Thoracic inlet/upper chest wall low neck	Proximity to brachial plexus	Dose limitation of critical anatomy lends itself to preoperative radiotherapy. Additional volume considerations
Medial thigh (young male)	Proximity to testes	Permanent infertility may be avoided
Central limb tumor	Proximity to other compartments	Permit partial circumferential sparing, which would not be feasible in postoperative setting

คำย่อ: GTV, gross tumor volume; CTV, clinical target volume

เทคนิคทางรังสีรักษา

• การฉายรังสีภายนอก เปรียบเทียบกับการฝังแร่ การให้รังสีรักษาเสริมหลังจากการผ่าตัดแบบ สงวนอวัยวะ มีการใช้เทคนิค 2 รูปแบบ คือ 1) การฉายรังสีภายนอก และ 2) การฝังแร่ (brachytherapy) เทคนิคทั้งสองนี้ ยังไม่ได้รับการเปรียบเทียบว่าชนิดใดดีกว่ากัน แต่ได้รับการศึกษาเปรียบเทียบกับการผ่าตัดอย่างเดียว (ไม่มีการรักษาเสริม) ดังรายงานต่อไปนี้

Yang และคณะ⁽⁵⁹⁾ ทำการศึกษาเปรียบเทียบในผู้ป่วยมะเร็งเนื้อเยื่ออ่อนบริเวณแขนขาชนิด high grade 91 ราย หลังจากทำผ่าตัด สงวนอวัยวะแล้ว ให้การรักษาเสริม โดยกลุ่มแรกให้ยาเคมีบำบัดเสริมอย่างเดียว กลุ่มที่ 2 ให้รังสีเคมีบำบัดเสริม นอกจากนี้ยังศึกษาในผู้ป่วยมะเร็งชนิด low grade อีก 50 ราย หลังจากทำผ่าตัดแล้ว แบ่งกลุ่มการรักษา กลุ่มแรกไม่ ให้การรักษาเสริม กลุ่มที่ 2 ให้การฉายรังสีเสริม ผลการศึกษาพบว่า การฉายรังสีเสริม ช่วยเพิ่มอัตราการควบคุมโรคเฉพาะที่จาก 70% เป็น 99 % (P = 0.0001) ทั้งในมะเร็งชนิด high grade และ low grade

Pister และคณะ⁽⁶⁰⁾ ศึกษาเปรียบเทียบการฝังแร่ Ir-192 ในผู้ป่วยมะเร็งเนื้อเยื่ออ่อน 126 ราย หลังจากผ่าตัด แบ่งผู้ป่วยเป็น 2 กลุ่ม กลุ่มแรกไม่ ให้การรักษาเสริม กลุ่มที่สอง ฝังแร่ Ir-192 ปริมาณรังสี 42-45 Gy แบ่งให้ 4-6 วัน พบว่า อัตราการควบคุมโรคเฉพาะที่ ที่ 5 ปี ในผู้ป่วยมะเร็งชนิด High grade เพิ่มขึ้นจาก 65 % ในกลุ่มที่ผ่าตัดอย่างเดียว เป็น 90% ในกลุ่มที่ได้การฝังแร่เสริม (P = 0.04)

แต่อัตราการควบคุมโรคเฉพาะที่ในผู้ป่วยที่เป็นมะเร็งชนิด low grade ไม่แตกต่างกัน (78 % ในกลุ่มควบคุมเปรียบเทียบกับ 73 % ในกลุ่มที่ได้การฝังแร่เสริม)

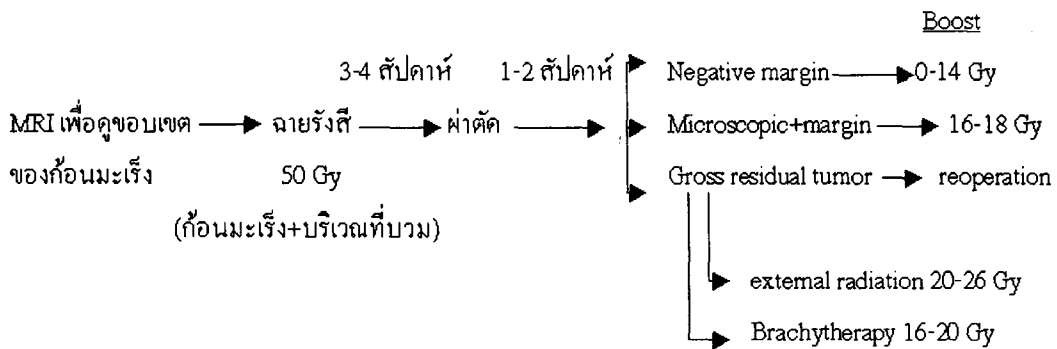
การฝังแร่มีข้อได้เปรียบคือ ระยะเวลาการรักษา (overall treatment time) สั้นกว่า โดยใช้เวลาในการใส่แร่เพียง 4-6 วัน เท่านั้น และสามารถเริ่มการฝังแร่โดยวางสายใส่แร่ (Brachytherapy applicator) ตั้งแต่ขณะทำการผ่าตัด และเริ่มรักษาภายในสัปดาห์แรกหลังผ่าตัด ในขณะที่การฉายรังสีจะต้องรอจนแผลผ่าตัดหายดี (ประมาณ 2 สัปดาห์) จึงเริ่มทำการรักษา อีกทั้งระยะเวลาการฉายรังสีใช้เวลานานกว่าคือ 5-6 สัปดาห์

จากข้อมูลข้างต้น ^(59,60) มีข้อแนะนำในการให้รังสีเสริมในผู้ป่วยมะเร็งชนิด low grade โดยให้ใช้วิธีการฉายรังสีภายนอก เพราะเชื่อว่าเซลล์มะเร็งชนิด low grade แบ่งตัวช้า ซึ่งอาจมีเซลล์ในวัฏจักรเซลล์ที่ไม่ไวต่อรังสีรักษาในช่วงเวลาที่ทำการใส่แร่ การฉายรังสีภายนอกซึ่งมีช่วงเวลารักษายาวนานกว่าจึงครอบคลุมช่วงของวัฏจักรเซลล์ได้ดีกว่า

ปริมาณรังสีที่เหมาะสมในการฉายรังสี (Dose fractionation) และขอบเขตการฉายรังสี (Optimal radiation target volume)

การฉายรังสีก่อนการผ่าตัด (รูปที่ 1)

MRI เป็นวิธีการที่สามารถบอกขอบเขตของก้อนมะเร็งเนื้อเยื่ออ่อนได้ดีที่สุด สำหรับบริเวณที่บวมรอบก้อน



รูปที่ 1. แสดงเทคนิคและขอบเขตการฉายรังสีก่อนผ่าตัด

มะเร็ง (peritumor edema) ควรได้รับการฉายรังสีครอบคลุมด้วย (แม้ว่าจะไม่มีการศึกษาว่าบริเวณที่บวมนี้จะมีเซลล์มะเร็งหรือไม่⁽⁶¹⁾) โดยฉายรังสีวันละ 1.8-2 Gy

ควรเลือกใช้ปริมาณรังสี 1.8 Gy/ครั้ง ในกรณีดังนี้⁽⁶²⁾ 1) ขอบเขตการฉายรังสียาวมากกว่า 30 ซม. 2) ขอบเขตการฉายรังสีต้องครอบคลุมอวัยวะภายใน (visceral organ) 3) ผู้ป่วยอายุมาก หรือมีความเจ็บป่วยอื่นร่วมด้วย เช่น เป็นโรคเบาหวาน

บริเวณที่เคยได้รับการทำ FNA หรือ Biopsy ควรได้รับการฉายรังสีคลุมด้วยโดยใช้ปริมาณรังสีรวม 50 Gy (ใน 5 สัปดาห์)^(63,64) หลังจากฉายรังสี 3-4 สัปดาห์ ให้ทำการผ่าตัดแล้วดูผลพยาธิสภาพ หากขอบเขตการผ่าตัดเพียงพอพิจารณาให้การฉายรังสีเสริม 0-14 Gy หากมี microscopic positive margin ให้ฉายรังสีเสริม 16-18 Gy

หากมี gross residual tumor ควรได้รับการผ่าตัดเพิ่ม หากเป็นไปได้ ให้ฉายรังสีอีก 20-26 Gy โดยขอบเขตการฉายรังสีหลังผ่าตัดให้ใช้ก้อนมะเร็งและขอบเขตประมาณ 3-5 ซม. หรือพิจารณาจาก surgical clip หรือบริเวณที่สงสัยว่าจะมี residual tumor เป็นขอบเขตที่สำคัญ


การใส่แร่ระยะใกล้เป็นอีกวิธีหนึ่งที่สามารถเลือกใช้ได้ โดยศัลยแพทย์ควรปรึกษาแพทย์รังสีรักษาเพื่อวางสายใส่แร่ในระหว่างผ่าตัด (brachytherapy applicator) แนะนำให้วางสายใส่แร่คลุมขอบเขต 2 ซม. จากบริเวณที่ผ่าตัด (surgical bed) และใช้ปริมาณรังสีรวม 16-20 Gy (ใน 1 สัปดาห์)

การฉายรังสีหลังผ่าตัดควรเริ่มหลังจากผ่าตัด 2-3 สัปดาห์ เพื่อรอให้เนื้อเยื่อสมานดีก่อน แม้ว่าหลังผ่าตัดแล้วจะไม่มี gross tumor volume (GTV) แต่โดยทั่วไปแพทย์รังสีรักษาจะใช้ข้อมูลจากภาพถ่ายรังสีก่อนผ่าตัด ข้อมูลจากบันทึกการผ่าตัด แผลเป็นบริเวณผิวหนัง ตลอดจนรูเปิดจากการวางสายระบายน้ำเหลือง (Drain site) บริเวณที่ถือว่าเป็น tissue barrier ได้แก่ กระดูก, interosseous membrane และ fascial plane

สำหรับบริเวณที่ไม่มี tissue barrier ดังกล่าว Suit⁽⁶⁵⁾ แนะนำการประมาณ microscopic disease เพื่อใช้ในการบ่งบอก clinical target volume (CTV) สำหรับเริ่มต้นฉายรังสี (initial portal) ตามผลทางพยาธิวิทยา โดยมีหลักดังนี้ 1) ก้อนมะเร็ง grade 1 ขนาดเล็ก ใช้ขอบเขต (margin) 5 ซม. 2) ก้อนมะเร็ง grade 2-3 ขนาดเล็ก และ ก้อนมะเร็ง grade 1 ขนาดใหญ่ ใช้ขอบเขต 5-10 ซม. 3) ก้อนมะเร็ง grade 2-3 ขนาดใหญ่ ใช้ขอบเขต 10-15 ซม. ในขณะที่ O'sullivan⁽⁶⁸⁾ แนะนำให้กำหนด CTV โดยใช้ขอบเขต 5 ซม. เพิ่มไปจากบริเวณบวมรอบก้อนมะเร็ง (peritumoral edema) ไม่ว่าก้อนมะเร็งจะเป็น grade หรือขนาดเท่าใดก็ตาม

ปริมาณรังสีที่ใช้เริ่มต้นด้วยขอบเขตการฉายรังสีที่กล่าวแล้วข้างต้น (initial field) 50 Gy หลังจากนั้นลดขอบเขตที่ฉายรังสี โดยพิจารณาจากผลทางพยาธิสภาพ หากมี microscopic negative margin ให้ฉายรังสีเพิ่ม 14-16 Gy หากมี microscopic positive margin ให้ฉาย

การฉายรังสีหลังผ่าตัด (รูปที่ 2.)



รูปที่ 2. แสดงเทคนิคทางรังสีรักษาหลังผ่าตัด

รังสีเพิ่ม 18 Gy และกรณีที่มี gross residual tumor ให้ฉายรังสีเพิ่ม 20-26 Gy

ในกรณีที่ผ่าตัดก่อนมะเร็งได้หมด (margin negative) และแพทย์พิจารณาใช้การใส่แร่ระยะใกล้เป็นการรักษาเสริม (adjuvant brachytherapy) ให้วางสายใส่แร่ (catheter) ห่างกันไม่เกิน 1 ซม. ขอบเขตคลุมบริเวณที่เป็นก้อนมะเร็งและเนื้อเยื่อโดยรอบอีก 2 ซม. โดยเริ่มรักษาหลังผ่าตัด 5 วัน ด้วยแร่ Iridium-192 ปริมาณรังสีรวม 42-45 Gy (ภายใน 4-6 วัน)⁽⁶⁶⁾ หากตัดก้อนมะเร็งได้ไม่หมด แนะนำให้ใช้ brachytherapy 20 Gy แล้วฉายรังสีอีก 50 Gy

ข้อควรพิจารณาในการฉายรังสี

การฉายรังสีควรฉายเฉพาะ compartment ที่มีก้อนมะเร็งอยู่ พยายามเลี่ยง compartment อื่นที่ไม่ใช่ Clinical target volume (CTV) และพยายามเลี่ยงการฉายรังสีคลุมรอบเส้นรอบวงของแขนขา และข้อต่อ (joint) เพื่อป้องกันการอุดตันทางเดินน้ำเหลือง (lymphatic obstruction) นอกจากนี้ผิวหนังบางบริเวณ ได้แก่ บริเวณ pretibial, prepatellar และ preoleclanon เป็นบริเวณมีเลือดมาเลี้ยงไม่ดี หากได้รับรังสีปริมาณสูงและมีการกระทบกระแทกอาจทำให้เป็นแผลเรื้อรังได้ การฉายรังสีบริเวณเท้าควรจะทำขอบเขตการฉายรังสีเลี้ยงจุดรับน้ำหนักอย่างน้อย 2 ใน 3 จุด (จุดรับน้ำหนัก ได้แก่ ส้นเท้า, ฝ่าเท้า ด้านนอก และฝ่าเท้าด้านใน)

ผู้ป่วยที่ก้อนมะเร็งไม่ลุกลามไปต่อมน้ำเหลืองไม่จำเป็นต้องขยายขอบเขตการฉายรังสีไปคลุมบริเวณดังกล่าว เพราะมะเร็งเนื้อเยื่ออ่อนมีอุบัติการณ์การแพร่กระจายไปต่อมน้ำเหลืองประมาณ 5 % เท่านั้น ในกรณีที่ก้อนหรือสงสัยว่าจะมีการลุกลามบริเวณต่อมน้ำเหลืองควรได้รับการพิสูจน์ทางพยาธิวิทยาก่อนที่จะเริ่มฉายรังสี กรณีที่ก้อนมะเร็งอยู่ติดผิวหนัง ควรเลือกใช้ bolus เพื่อเพิ่มปริมาณรังสีที่ผิว ซึ่งอาจทำให้สูญเสีย cosmetic ไปบ้าง

การวางแผนการฉายรังสีด้วยคอมพิวเตอร์โดยอาศัยภาพจาก CT และ MRI ด้วยเทคนิคการรวมภาพ

(image fusion)^(67,68) สามารถช่วยกำหนดทิศทางการฉายรังสีและความสม่ำเสมอของปริมาณรังสี ตลอดจนการใช้ wedge filter และ tissue compensator ได้เป็นอย่างดี

การใช้รังสีเคมีบำบัด กรณีก้อนมะเร็งไม่สามารถผ่าตัดออกได้ (unresectable disease)

ก้อนมะเร็งที่ไม่สามารถผ่าตัดออกได้ (unresectable) ได้แก่ ก้อนมะเร็งที่โอบล้อมหรือกินเส้นประสาทเส้นเลือด และทางเดินน้ำเหลือง โดยเฉพาะอย่างยิ่งก้อนมะเร็งบริเวณรักแร้และบริเวณขาหนีบ ในทางปฏิบัติ ศัลยแพทย์ควรหาทางผ่าตัดก้อนมะเร็งร่วมกับการทำศัลยกรรมตกแต่ง (reconstruction) ตามด้วยการฉายรังสี เพราะการฉายรังสีอย่างเดียวให้อัตรากារควบคุมโรคเฉพาะที่เพียง 30 %⁽⁶⁹⁾

มีรายงานถึงการใช้รังสี neutron ว่าสามารถให้อัตราการควบคุมโรคเฉพาะที่ได้ถึง 40-70 %⁽⁷⁰⁾ แต่รังสี neutron ไม่มีใช้ในประเทศไทย

วิธีการอื่นที่มีรายงานคือการทำ isolated limb perfusion ซึ่งศัลยแพทย์จะเลือกหลอดเลือดที่เข้าไปเลี้ยงและออกจากก้อนมะเร็งนั้น และใช้ยาเคมี melphalan หรือ tumor necrosis factor บริหารยาเข้าในก้อนมะเร็งดังกล่าว พบว่ามีอัตราการยุบตัวของก้อนมะเร็งได้ดี โดยมีก้อนมะเร็งยุบหมด (complete response) 30% ก้อนมะเร็งยุบบางส่วน (partial response) 50% ก้อนมะเร็งไม่ยุบตัว (stable disease) 15 % และมีอัตราการสงวนแขนขาถึง 80 % ที่ 2 ปี แต่มีความเสี่ยงต่อภาวะแทรกซ้อนเฉพาะที่และอวัยวะอื่น (Systemic toxicity)^(71,72)

ในบางกรณี เช่น ก้อนมะเร็งชนิด low grade sarcoma การผ่าตัด debulking สามารถทำให้ผู้ป่วยมีคุณภาพชีวิตที่ดีขึ้น แม้ว่าจะตัดก้อนมะเร็งออกได้ไม่หมด

การใช้ยาเคมีบำบัดก่อนการผ่าตัด (neoadjuvant chemotherapy) สามารถช่วยลดขนาดของก้อนมะเร็งและอาจทำให้ผ่าตัดได้ง่ายขึ้น แต่มีข้อเสียคือกรณีที่ก้อนมะเร็งไม่ตอบสนองต่อยาเคมี ทำให้การรักษาหลักต้องล่าช้า นอกจากนี้การให้ยาเคมีบำบัดก่อนผ่าตัดในมะเร็ง

เนื้อเยื่ออ่อนยังมีหลักฐานสนับสนุนค่อนข้างน้อย^(73,74) ดังนั้นควรเลือกใช้เฉพาะผู้ป่วยที่ก้อนมะเร็งไม่สามารถผ่าตัดได้ ยาเคมีบำบัดที่เลือกใช้ ได้แก่ Doxorubicin, cyclophosphamide, cisplatin, etoposide, dacarbazine และ ifosfamide⁽⁷⁵⁾

Edmonson⁽⁷⁶⁾ รายงานการให้ยาเคมีบำบัดนำด้วยสูตร IMAP (ifosfamide, mitomycin, doxorubicin และ cisplatin) ร่วมกับ GM-CSF ในผู้ป่วยมะเร็งเนื้อเยื่ออ่อนชนิด high grade ขนาดใหญ่ ตามด้วยการฉายรังสี 45 Gy พร้อมกับยาเคมีบำบัดในขนาดที่ลดลงแล้วทำการผ่าตัด หลังจากนั้นให้รังสีรักษาเสริมอีก 10 Gy พบว่าอัตราการรอดชีวิตที่ 5 ปี เท่ากับ 80 % อัตราการปลอดการแพร่กระจายของโรคที่ 2 ปีประมาณ 85 %

มะเร็งเนื้อเยื่ออ่อนในตำแหน่งพิเศษ

มะเร็งเนื้อเยื่ออ่อนบริเวณ retroperitoneum พบได้ประมาณ 15 % ของมะเร็งเนื้อเยื่ออ่อนทั้งหมด ผู้ป่วยมักมาพบแพทย์เมื่อมีก้อนมะเร็งขนาดใหญ่ ทำให้การผ่าตัดและการฉายรังสีทำได้ยาก

Catton และคณะ⁽⁷⁷⁾ รายงานผลการรักษาผู้ป่วยมะเร็งเนื้อเยื่ออ่อนบริเวณ retroperitoneum จำนวน 104 ราย พบว่าสามารถผ่าตัดก้อนมะเร็งได้หมด (grossly complete resection) เพียง 45 ราย อัตราการปลอดการกำเริบเฉพาะที่ (locoregional relapse-free survival) ที่ 5 และ 10 ปีในผู้ป่วยทั้งหมดเท่ากับ 28 % และ 9 % ตามลำดับ ในขณะที่อัตราดังกล่าวในกลุ่มผู้ป่วยที่ผ่าตัดก้อนมะเร็งได้หมดเท่ากับ 50 % และ 18 % ตามลำดับปัจจัยที่มีผลต่ออัตราการรอดชีวิต และ อัตราการควบคุมโรคเฉพาะที่ คือ การผ่าตัดก้อนมะเร็งออกได้หมด นอกจากนี้ยังพบว่าผู้ป่วยที่ได้รับรังสีรักษาเสริมมากกว่า 35 Gy มีระยะเวลาการควบคุมโรคเฉพาะที่ยาวนานกว่ากลุ่มที่ไม่ได้รับรังสีรักษา

Heslin และคณะ⁽⁷⁸⁾ รายงานผลการรักษาในผู้ป่วยมะเร็งเนื้อเยื่ออ่อนบริเวณ retroperitoneum จำนวน 48 ราย พบว่ารังสีรักษาช่วยลดอัตราการกำเริบเฉพาะที่

อย่างมีนัยสำคัญ ปัจจัยที่มีผลต่ออัตราการแพร่กระจายของโรคคือ ผู้ป่วยอายุน้อยกว่า 51 ปี และ high grade ปัจจัยที่มีผลต่อการเสียชีวิตคือการผ่าตัดมะเร็งออกได้ไม่หมด

Willett และคณะ⁽⁷⁹⁾ รายงานการรักษาทางเลือกคือ การฉายรังสีก่อนผ่าตัด แล้วตามด้วยการผ่าตัด พร้อมกับการฉายรังสีระหว่างผ่าตัด ศึกษาในผู้ป่วย 20 ราย พบว่า สามารถผ่าตัดได้หมด 70 % และมีอัตราการปลอดการกำเริบเฉพาะที่ที่ 4 ปี เท่ากับ 81 %

การฉายรังสีก่อนผ่าตัดในกรณีนี้มีประโยชน์คือ 1) ก้อนมะเร็งที่มีขนาดใหญ่จะเบียดลำไส้เล็กให้อยู่นอกบริเวณที่ฉายรังสี 2) ลำไส้เล็กไม่มีพังผืดยึดเหมือนกรณีฉายรังสีหลังผ่าตัด 3) ขนาดและตำแหน่งของก้อนมะเร็งบอกได้ชัดเจนจาก imaging 4) ช่วยลดการฝังตัวของเซลล์มะเร็งในระหว่างผ่าตัด และก้อนมะเร็งอาจยุบลงทำให้การผ่าตัดง่ายขึ้น

วิธีอื่นในการรักษา ได้แก่ ผ่าตัด ร่วมกับฉายรังสีระหว่างผ่าตัด (IORT)⁽⁸⁰⁾ หรือฝังแร่บริเวณที่เคยมีก้อนมะเร็ง (tumor bed) เป็นต้น

มะเร็งเนื้อเยื่ออ่อนบริเวณศีรษะและลำคอ

การผ่าตัดมะเร็งบริเวณศีรษะและลำคომีข้อจำกัดด้านกายวิภาคและความสวยงาม ทำให้ขอบเขตการผ่าตัดไม่เพียงพอ และอัตราการควบคุมโรคเฉพาะที่ต่ำ อย่างไรก็ตามการรักษามผสมผสานโดยการผ่าตัดและฉายรังสี สามารถให้อัตราการควบคุมโรคเฉพาะที่ 90 % เมื่อเปรียบเทียบกับ 52 % ในผู้ป่วยที่ได้รับการผ่าตัดอย่างเดียว⁽⁸¹⁾

มะเร็งเนื้อเยื่ออ่อนที่เต้านม

การผ่าตัดมะเร็งเนื้อเยื่ออ่อนที่เต้านม ต้องผ่าตัดให้ได้ขอบเขตเพียงพอ โดยไม่จำเป็นต้องผ่าตัดต่อมน้ำเหลือง และต้องตามด้วยการฉายรังสีเสริม⁽⁸²⁾ สำหรับการผ่าตัดแบบสงวนเต้านมยังไม่มียุทธศาสตร์สนับสนุน

มะเร็งเนื้อเยื่ออ่อนบริเวณลำไส้

มะเร็งเนื้อเยื่ออ่อนที่ลำไส้อาศัยการผ่าตัดเป็นการรักษาหลัก ผู้ป่วยมักมาพบแพทย์ด้วยอาการของทางเดินอาหารอุดตัน และมักจะไม่ได้รับการถ่ายภาพรังสีก่อนได้รับการผ่าตัด การฉายรังสีเป็นไปได้ยากเนื่องจากก้อนมะเร็งบริเวณลำไส้มักเคลื่อนไปมาได้ และไม่มีตำแหน่งที่แน่นอนยิ่งไปกว่านั้นอวัยวะข้างเคียงในช่องท้องมักไม่สามารถทนรังสีปริมาณสูงได้

มะเร็งเนื้อเยื่ออ่อนบริเวณลำไส้จำเป็นต้องได้รับการตรวจทางพยาธิวิทยา เพื่อแยกมะเร็งชนิด Gastro-intestinal stromal tumor (GIST) ซึ่งมีลักษณะทางชีววิทยาแตกต่างออกไป กล่าวคือมีการ mutation ของยีน c-kit และมี Expression ของ CD 37 และ CD 117 และมีการตอบสนองต่อยา Imatinib mesylate^(83,84) ซึ่งจะไม่กล่าวรายละเอียดในที่นี้

Desmoid tumor

Desmoid tumor เรียกอีกชื่อหนึ่งว่า "aggressive fibromatosis" หรือ "well-differentiated fibromatosis" เป็นเนื้องอกที่เติบโตมาจากเนื้อเยื่อเกี่ยวพัน (connective tissue) ซึ่งไม่ใช่มะเร็ง (nonmalignant) พบได้ประมาณ 3.5 % ของเนื้องอกที่เจริญจาก fibrous tissue

เป้าหมายในการรักษาคือการผ่าตัดเนื้องอกออกให้หมด โดยพบว่าเมื่ออัตราการควบคุมโรคเฉพาะที่ถึง 80 % อย่างไรก็ตามหากมี positive margin อัตราการควบคุมโรคเฉพาะที่ลดเหลือ 33-60 % ซึ่งในกรณีเช่นนี้การให้รังสีรักษาเสริมปริมาณ 50-60 Gy สามารถเพิ่มอัตราการควบคุมโรคเฉพาะที่เป็น 80 %

Dermatofibrosarcoma protuberans เป็นเนื้องอกของผิวหนังชนิด low grade รักษาโดยการผ่าตัดก้อนเนื้องอกและขอบเขตประมาณ 2 ซม. รังสีรักษาใช้ในกรณีก้อนเนื้องอกกลับเป็นซ้ำ และผ่าตัดไม่ได้ขอบเขตเพียงพอ (positive margin)

บทบาทของการให้ยาเคมีบำบัดเป็นการรักษาเสริม (Role of adjuvant chemotherapy)

มะเร็งเนื้อเยื่ออ่อนที่มีขนาดใหญ่กว่า 5 ซม. และมีพยาธิสภาพชนิด high grade มีความเสี่ยงต่อการแพร่กระจายมากกว่า 50 % จึงมีความพยายามให้ยาเคมีบำบัดเสริมหลังจากได้รับการผ่าตัด และการฉายรังสีเพื่อช่วยเพิ่มอัตราการรอดชีวิต แต่จากหลักฐานทางการวิจัยในปัจจุบันยังไม่สามารถสรุปได้ชัดเจนว่า ผู้ป่วยทุกรายควรให้ยาเคมีบำบัดเสริม

การวิจัยถึงการให้ยาเคมีบำบัดเสริมในมะเร็งเนื้อเยื่ออ่อน เริ่มตั้งแต่ทศวรรษที่ 1970 โดยให้ยา doxorubicin เป็นยาเดี่ยวหรือให้ยาสูตรผสมโดยใช้ยา doxorubicin ร่วมกับ vincristine, cyclophosphamide, actinomycin-D, dacarbazine และ methotrexate เป็นต้น การวิจัยต่าง ๆ เหล่านี้มีความแตกต่างของกลุ่มตัวอย่างที่นำมาศึกษา ชนิดของมะเร็งเนื้อเยื่ออ่อน grading ของก้อนมะเร็งขนาดของยา ตลอดจนตำแหน่งของก้อนมะเร็งเริ่มต้นขนาดของก้อนมะเร็ง ความลึกของก้อนมะเร็งจากผิว และมีจำนวนผู้ป่วยในแต่ละงานวิจัยไม่มาก ทำให้การสรุปผลเป็นไปได้ด้วยความยากลำบากและความน่าเชื่อถือต่ำ⁽⁸⁵⁾

สถาบันมะเร็งสหรัฐอเมริกา⁽⁸⁶⁾ เป็นสถาบันแรกซึ่งรายงานการเพิ่มอัตราการรอดชีวิตในผู้ป่วยมะเร็งเนื้อเยื่ออ่อนที่แขน-ขา เมื่อให้ยาเคมีบำบัดเสริม แต่เมื่อติดตามผลการศึกษาในระยะต่อมาพบว่าอัตรา การรอดชีวิตไม่ได้สูงขึ้นอย่างมีนัยสำคัญ⁽⁸⁷⁾

เนื่องจากจำนวนผู้ป่วยในแต่ละงานวิจัยมีจำนวนน้อย จึงเริ่มมีการศึกษารวบรวมงานวิจัย (meta-analysis) เรื่องแรกโดย Jones และคณะ⁽⁸⁸⁾ ซึ่งรวบรวมผลงานวิจัยที่ได้รับการตีพิมพ์ 13 รายงาน เปรียบเทียบระหว่างผู้ป่วยมะเร็งเนื้อเยื่ออ่อนที่ผ่าตัดแล้ว (ไม่จำกัดตำแหน่ง) แยกระหว่างกลุ่มควบคุมที่ไม่ให้การรักษาเสริม และกลุ่มทดลองซึ่งให้ยาเคมีเสริมโดยใช้ doxorubicin เป็นยาหลัก พบว่าการให้ยาเคมีบำบัดเสริมสามารถเพิ่มอัตราการรอดชีวิตได้ 9% (P=0.016) เพิ่มระยะเวลาการปลอดการกำเริบเฉพาะ

ที่ ($P = 0.0003$) และเพิ่มระยะเวลาการปลอดการแพร่กระจาย ($P = 0.0016$) ผู้รวบรวมงานวิจัยแนะนำให้ทำการรวบรวมผลการวิจัยโดยใช้ข้อมูลจากผู้ป่วยแต่ละคน (individual patient data-based metaanalysis) มากกว่าการใช้ข้อมูลจากเอกสารการตีพิมพ์ (literature-based meta-analysis)

Zalupski และคณะ⁽⁸⁹⁾ รวบรวมการศึกษา 9 รายงาน โดยเลือกเฉพาะผู้ป่วยมะเร็งเนื้อเยื่ออ่อนที่แขนขาพบว่า การให้ยาเคมีบำบัดเสริมสามารถเพิ่มอัตราการรอดชีวิตที่ 10 ปี ได้ 10 % และเพิ่มอัตราการปลอดโรคที่ 10 ปี (10-year disease-free survival rate) ได้ 15 % ($P < 0.0001$) เมื่อเปรียบเทียบกับกลุ่มที่ไม่ได้รับยาเคมีบำบัดเสริม แต่การรวบรวมงานวิจัยชิ้นนี้ได้รับการวิจารณ์เช่นเดียวกับรายงานแรกว่าใช้ข้อมูลจากเอกสารการตีพิมพ์เท่านั้น

การศึกษารวบรวมงานวิจัยชิ้นที่ 3 รายงานโดย Tierney และคณะ⁽⁹⁰⁾ รวบรวมงานวิจัย 15 รายงานในมะเร็งเนื้อเยื่ออ่อน (ไม่จำกัดตำแหน่ง) พบว่าการให้ยาเคมีบำบัดเสริมสามารถเพิ่มอัตราการรอดชีวิตที่ 5 ปีได้ 12 % ($P = 0.0002$) เมื่อเปรียบเทียบกับกลุ่มที่ไม่ได้รับยาเคมีบำบัดเสริม

การศึกษารวบรวมการวิจัย 3 รายงานข้างต้น มีจุดอ่อนคือเป็นการรวบรวมข้อมูลจากเอกสารตีพิมพ์ซึ่งมีความลำเอียง (publication bias) เกิดขึ้นได้และข้อมูลที่ตีพิมพ์นั้นมียุทธศาสตร์การติดตามผู้ป่วยสั้น จึงได้เกิดความร่วมมือจากผู้วิจัยทั้งในทวีปอเมริกา และยุโรป ก่อตั้งเป็น The sarcoma Meta-analysis Collaboration โดยมีความพยายามประสานงานและติดตามผู้ป่วยในแต่ละงานวิจัยเพื่อให้ได้ข้อมูลในระดับบุคคล (individual patient data) และรายงานผลในปี 1997⁽⁹¹⁾ รายงานนี้มีผู้ป่วยซึ่งรวบรวมได้ 1,568 ราย จากงานวิจัย 14 รายงานซึ่งศึกษาผลของการให้ยาเคมีบำบัดเสริมด้วยยา doxorubicin เป็นยาเคมีบำบัดหลัก แยกกลุ่มผู้ป่วยตามตำแหน่งดังนี้ มะเร็งเนื้อเยื่ออ่อนบริเวณแขนขา 58 % บริเวณลำตัว 12 % มดลูก 17 % และอื่น ๆ 10 %

ลักษณะทางพยาธิสภาพที่พบบ่อยคือ malignant fibrous histiocytoma 20 %, leiomyosarcoma 12 %, synovial sarcoma 10 % และ Liposarcoma 9 % พบลักษณะทางพยาธิวิทยาชนิด high grade 67 %

ก่อนมะเร็งสามารถทำการผ่าตัดได้หมด 76 % ผู้ป่วย 47 % ได้รังสีรักษาร่วมด้วย เมื่อพิจารณาสูตรการให้ยาเคมีบำบัดพบว่า ผู้ป่วย 727 ราย (จาก 6 รายงานการวิจัย) ได้รับยาเคมีบำบัด doxorubicin อย่างเดียวในขณะที่ยังอีก 844 ราย (จาก 8 รายงานการวิจัย) ได้ยาเคมีสูตรผสม โดยยาเคมีบำบัดหลักคือ doxorubicin พบว่าการให้ยาเดี่ยวหรือยาสูตรผสมให้ผลในการลดอัตราการเสียชีวิตและอัตราการกำเริบเฉพาะที่ไม่แตกต่างกัน

ผลการศึกษาพบว่า การให้ยาเคมีบำบัดเสริมสามารถเพิ่มอัตราการปลอดโรค (disease-free survival rate) ที่ 10 ปี เท่ากับ 10 % (95 % CI, 5 % ถึง 15 %, $P = 0.0001$) แต่เพิ่มอัตราการรอดชีวิตที่ 10 ปี เท่ากับ 4 % (95 % CI, -1 % ถึง 9 %) ซึ่งไม่มีนัยสำคัญทางสถิติ อัตราการปลอดโรคที่สูงขึ้นเป็นผลจากการลดการกำเริบเฉพาะที่และการลดการแพร่กระจายของโรค ดังตารางที่ 5

เมื่อแยกพิจารณาเฉพาะผู้ป่วยมะเร็งเนื้อเยื่ออ่อนที่แขนขา 886 ราย ซึ่งเป็นกลุ่มที่มีหลักฐานชัดเจนที่สุด พบว่าการให้ยาเคมีบำบัดเสริมช่วยเพิ่มอัตราการรอดชีวิตที่ 10 ปี ได้ถึง 7 % ($P = 0.029$)

ผลข้างเคียงอันไม่พึงประสงค์จากการให้ยาเคมีบำบัด doxorubicin ได้แก่ ผมร่วง คลื่นไส้ อาเจียน เม็ดเลือดขาวต่ำ ผลต่อหัวใจ ได้แก่ arrhythmia และ congestive heart failure และอาการชาตามปลายประสาท (ในผู้ป่วยที่ได้ Vincristine ร่วมด้วย) ผู้ป่วยเสียชีวิตจากการให้ยาเคมีบำบัด 1.7 % ผู้วิจัยไม่พบความสัมพันธ์ระหว่างภาวะแทรกซ้อนของการให้ยาเคมีบำบัดเสริมและการฉายรังสี

เนื่องจากการรวบรวมงานวิจัยชิ้นนี้มีผู้ป่วยที่เป็นมะเร็งเนื้อเยื่ออ่อนบริเวณ retroperitoneum เพียงเล็กน้อย จึงไม่มีหลักฐานสนับสนุนในการให้ยาเคมีบำบัดเสริมในผู้ป่วยกลุ่มนี้

ตารางที่ 5. แสดงผลการศึกษารายงานรวบรวมงานวิจัย (Meta-analysis) เปรียบเทียบระหว่างกลุ่มทดลองซึ่งได้รับยาเคมีบำบัดเสริมหลังผ่าตัด และ กลุ่มควบคุมซึ่งได้รับการผ่าตัดอย่างเดียว

อัตรา (Rate)	จำนวนงานวิจัย	จำนวนผู้ป่วย	Odds Ratio (95% CI)	P value	Risk Difference (95% CI) †
การรอดชีวิต (overall survival)	14	1544	0.86 (0.76 to 1.03)	0.12	-0.04 (-0.09 to 0.01)
การรอดชีวิต‡ (overall survival)	12	886	0.80 (NA)	0.029	-0.07 (NA)
การปลอดโรค (disease-free survival)	14	1366	0.75 (0.64 to 0.87)	0.0001	-0.10 (-0.15 to -0.05)
การปลอดการกำเริบเฉพาะที่ (local-recurrence free)	13	1315	0.76 (0.56 to 0.94)	0.016	-0.06 (-0.10 to 0.01)
การปลอดการแพร่กระจาย (distant-metastasis free)	13	1315	0.70 (0.57 to 0.85)	0.0003	-0.10 (-0.15 to -0.05)

หมายเหตุ : ดัดแปลงจากรายงานของ Sarcoma Meta-analysis Collaboration⁽⁹¹⁾

CI = confidence interval; NA = ไม่มีข้อมูล

† เครื่องหมายลบ (-) แสดงถึงความเสี่ยงที่ลดลงในกลุ่มที่ได้รับยาเคมีบำบัดเสริมเมื่อเปรียบเทียบกับกลุ่มควบคุม

‡ แยกพิจารณาเฉพาะกลุ่มที่เป็นมะเร็งเนื้อเยื่ออ่อนที่แขน-ขา

Brodowicz และคณะ⁽⁹²⁾ ทำการศึกษาเปรียบเทียบในผู้ป่วยมะเร็งเนื้อเยื่ออ่อนที่แขน-ขา ที่มีพยาธิสภาพ grade 2 หรือ 3 และได้รับการผ่าตัดแบบ wide หรือ marginal resection ตั้งแต่ 1992-1999 จำนวน 59 ราย แบ่งผู้ป่วยเป็น 2 กลุ่ม กลุ่มแรกให้รังสีรักษาเสริม 51 Gy กลุ่มที่ 2 ให้รังสีรักษา 51 Gy ร่วมกับยาเคมี Ifosfamide, dacarbazine และ doxorubicin ร่วมกับ G-CSF พบว่าการให้ยาเคมีบำบัดเสริม ช่วยเพิ่มอัตราการปลอดโรคเฉพาะในผู้ป่วยที่เป็นมะเร็ง grade 3 (P = 0.03)

Frustaci และคณะ⁽⁹³⁾ ทำการศึกษาเปรียบเทียบในผู้ป่วยมะเร็งเนื้อเยื่ออ่อน บริเวณแขน-ขา ชนิด high grade ซึ่งได้รับการผ่าตัดแล้วจำนวน 104 ราย แบ่งเป็นกลุ่มควบคุม ซึ่งไม่ได้รับยาเคมีเสริม และกลุ่มทดลองได้รับยา ifosfamide และ epirubicin ร่วมกับ G-CSF หลัง

จากติดตามผู้ป่วย (median follow up) ได้ 59 เดือน พบว่ากลุ่มที่ได้ยาเคมีบำบัดเสริมมีมัธยฐานเวลาการรอดชีวิตเพิ่มขึ้น จาก 46 เดือนเป็น 75 เดือน (P = 0.03) และมัธยฐานเวลาการปลอดโรคเพิ่มขึ้นจาก 16 เดือน เป็น 48 เดือน (P = 0.04)

จากข้อมูลดังกล่าวข้างต้น แนะนำให้ใช้ยาเคมีบำบัดเป็นการรักษาเสริมในผู้ป่วยมะเร็งเนื้อเยื่ออ่อนที่มีความเสี่ยงต่อการกำเริบ และการแพร่กระจาย ดังนี้ ก่อนมะเร็งขนาดมากกว่า 5 ซม., ก้อนมะเร็งอยู่ลึกหรือพยาธิสภาพชนิด high grade ซึ่งเทียบเท่ากับ AJCC ระยะที่ 3 โดยเลือกผู้ป่วยที่มีโอกาสเกิดภาวะแทรกซ้อนจากการให้ยาเคมีบำบัดเสริมน้อยนั่นคือ ผู้ป่วยที่ไม่มีโรคประจำตัว โดยเฉพาะอย่างยิ่งโรคหัวใจ และใช้ยา doxorubicin เป็นยาหลัก

การให้ยาเคมีบำบัดเสริม ช่วยเพิ่มอัตราการรอดชีวิตได้ชัดเจนที่สุด ในผู้ป่วยมะเร็งเนื้อเยื่ออ่อนที่แขนขา แต่อาจพิจารณาในก้อนมะเร็งบริเวณอื่นที่มีความเสี่ยงสูงตามที่ได้กล่าวแล้วข้างต้น โดยหวังผลเพิ่มอัตราการปลอดโรคได้

ในขณะนี้ EORTC (Protocol EORTC-62931) กำลังทำการวิจัยระยะที่ 3 โดยมีจำนวนผู้ป่วยเป้าหมาย 340 ราย เพื่อยืนยันผลของการให้ยาเคมีบำบัดเสริมหลังการผ่าตัดด้วย doxorubicin, ifosfamide ร่วมกับ G-CSF เปรียบเทียบกับกลุ่มควบคุมซึ่งได้รับการผ่าตัดอย่างเดียว เมื่อผลการศึกษาปรากฏจะช่วยให้ข้อสงสัยของรายงานรวบรวมงานวิจัยและเป็นประโยชน์ในการรักษาผู้ป่วย โดยมีหลักฐานสนับสนุนชัดเจนมากขึ้น

อ้างอิง

1. Russell WO, Cohen J, Enzinger F, Hajdu SI, Heise H, Martin RG, Meissner W, Miller WT, Schmitz RL, Suit HD. A clinical and pathological staging system for soft tissue sarcomas. *Cancer* 1977 Oct; 40(4):1562-70
2. Lawrence W Jr, Donegan WL, Natarajan N, Mettlin C, Beart R, Winchester D. Adult soft tissue sarcomas. A pattern of care survey of the American College of Surgeons. *Ann Surg* 1987 Apr; 205(4):349-59
3. Taghian A, de Vathaire F, Terrier P, Le M, Auquier A, Mouriesse H, Grimaud E, Sarrazin D, Tubiana M. Long-term risk of sarcoma following radiation treatment for breast cancer. *Int J Radiat Oncol Biol Phys* 1991 Jul; 21(2): 361-7
4. Strong LC, Herson J, Osborne BM, Sutow WW. Risk of radiation-related subsequent malignant tumors in survivors of Ewing's sarcoma. *J Natl Cancer Inst* 1979 Jun; 62(6): 1401-6
5. Hawkins MM, Wilson LM, Burton HS, Potok MH, Winter DL, Marsden HB, Stovall MA. Radiotherapy, alkylating agents, and risk of bone cancer after childhood cancer. *J Natl Cancer Inst* 1996 Mar 6; 88(5):270-8
6. Tucker MA, D'Angio GJ, Boice JD Jr, Strong LC, Li FP, Stovall M, Stone BJ, Green DM, Lombardi F, Newton W, et al. Bone sarcomas linked to radiotherapy and chemotherapy in children. *N Engl J Med* 1987 Sep 3; 317(10): 588-93
7. Hardell L, Eriksson M. The association between soft tissue sarcomas and exposure to phenoxyacetic acids. A new case-referent study. *Cancer* 1988 Aug 1; 62(3):652-6
8. Lander JJ, Stanley RJ, Sumner HW, Boswell DC, Aach RD. Angiosarcoma of the liver associated with Fowler's solution (potassium arsenite). *Gastroenterology* 1975 Jun; 68(6):1582-6
9. Wingren G, Fredrikson M, Brage HN, Nordenskjold B, Axelsson O. Soft tissue sarcoma and occupational exposures. *Cancer* 1990 Aug 15; 66(4):806-11
10. Li FP. Cancer families: human models of susceptibility to neoplasia—the Richard and Hinda Rosenthal Foundation Award lecture. *Cancer Res* 1988 Oct 1; 48(19):5381-6
11. Li FP, Fraumeni JF Jr. Soft-tissue sarcomas, breast cancer, and other neoplasms. *Ann Intern Med* 1969 Oct; 71(4):747-9
12. Storm FK, Eilber FR, Mirra J, Morton DL. Neurofibrosarcoma. *Cancer* 1980 Jan; 45(1): 126-9
13. McAdam WA, Goligher JC. The occurrence of

- desmoids in patients with familial polyposis coli. *Br J Surg* 1970 Aug; 57(8):618-31
14. Pizzo PA, Miser JS, Cassady JR, Filler RM. Solid tumors of childhood. In: Devita VT, Hellman S, Rosenberg SA, eds. *Cancer Principle & Practice of Oncology*. Philadelphia: JB Lippincott, 1985:1511-89
 15. Langezaal SM, Graadt van Roggen JF, Cleton-Jansen AM, Baelde JJ, Hogendoorn PC. Malignant melanoma is genetically distinct from clear cell sarcoma of tendons and aponeurosis (malignant melanoma of soft parts). *Br J Cancer* 2001 Feb;84(4):535-8
 16. Graadt van Roggen JF, Mooi WJ, Hogendoorn PC. Clear cell sarcoma of tendons and aponeuroses (malignant melanoma of soft parts) and cutaneous melanoma: exploring the histogenetic relationship between these two clinicopathological entities. *J Pathol* 1998 Sep;186(1):3-7
 17. Graadt van Roggen JF, Bovee JV, Morreau J, Hogendoorn PC. Diagnostic and prognostic implications of the unfolding molecular biology of bone and soft tissue tumours. *J Clin Pathol* 1999 Jul; 52(7):481-9
 18. Peter M, Gilbert E, Delattre O. A multiplex real-time PCR assay for the detection of gene fusions observed in solid tumors. *Lab Invest* 2001 Jun; 81(6):905-12
 19. Fletcher CDM, Unni KK, Mertens F, eds. *World Health Organization Classification of Tumors. Pathology and Genetics of Tumours of Soft Tissue and Bone*. Lyon: IARC Press, 2002
 20. Graadt van Roggen JF. The histopathological grading of soft tissue tumours: current concepts. *Curr Diagn Pathol* 2001 Mar; 7(1): 1-7
 21. Ioannidis JP, Lau J. 18F-FDG PET for the diagnosis and grading of soft-tissue sarcoma: a meta-analysis. *J Nucl Med* 2003 May; 44(5): 717-24
 22. Lucas JD, O'Doherty MJ, Cronin BF, Marsden PK, Lodge MA, McKee PH, Smith MA. Prospective evaluation of soft tissue masses and sarcomas using fluorodeoxyglucose positron emission tomography. *Br J Surg* 1999 Apr; 86(4):550-6
 23. Schulte M, Brecht-Krauss D, Heymer B, Guhlmann A, Hartwig E, Sarkar MR, Diederichs CG, Schultheiss M, Kotzerke J, Reske SN. Fluorodeoxyglucose positron emission tomography of soft tissue tumours: is a non-invasive determination of biological activity possible? *Eur J Nucl Med* 1999 Jun; 26(6): 599-605
 24. Jager PL, Hoekstra HJ, Leeuw J, van Der Graaf WT, de Vries EG, Piers D. Routine bone scintigraphy in primary staging of soft tissue sarcoma; Is it worthwhile? *Cancer* 2000 Oct 15; 89(8):1726-31
 25. Mazon JJ, Suit HD. Lymph nodes as sites of metastases from sarcoma of soft tissue. *Cancer* 1987 Oct; 60(8):1800-8
 26. Rydholm A, Berg No, Gullberg B, Thorngren KG, Persson BM. Epidemiology of soft-tissue sarcoma in the locomotor system. A retrospective population-based study of the inter-relationships between clinical and morphologic variables. *Acta Pathol Microbiol Immunol Scand [A]* 1984 Sep; 92(5):363-74

27. Rydholm A, Berg NO, Gullberg B, Persson BM, Thorngren KG. Prognosis for soft-tissue sarcoma in the locomotor system. A retrospective population-based follow-up study of 237 patients. *Acta Pathol Microbiol Immunol Scand [A]* 1984 Sep; 92(5): 375-86
28. Potter DA, Glenn J, Kinsella T, Glatstein E, Lack EE, Restrepo C, White DE, Seipp CA, Wesley R, Rosenberg SA. Patterns of recurrence in patients with high-grade soft-tissue sarcomas. *J Clin Oncol* 1985 Mar; 3(3): 353-66
29. Cheng EY, Springfield DS, Mankin HJ. Frequent incidence of extrapulmonary sites of initial metastasis in patients with liposarcoma. *Cancer* 1995 Mar;75(5):1120-7
30. Shiu MH, Castro EB, Hajdu SI, Fortner JG. Surgical treatment of 297 soft tissue sarcomas of the lower extremity. *Ann Surg* 1975 Nov; 182(5): 597-602
31. Abbas JS, Holyoke ED, Moore R, Karakousis CP. The surgical treatment and outcome of soft-tissue sarcoma. *Arch Surg* 1981 Jun;116(6): 765-9
32. Suit HD, Russell WO. Radiation therapy of soft tissue sarcomas. *Cancer* 1975 Aug; 36(2): 759-64
33. Rosenberg SA, Tepper J, Glatstein E, Costa J, Baker A, Brennan M, DeMoss EV, Seipp C, Sindelar WF, Sugarbaker P, et al. The treatment of soft-tissue sarcomas of the extremities: prospective randomized evaluations of (1) limb-sparing surgery plus radiation therapy compared with amputation and (2) the role of adjuvant chemotherapy. *Ann Surg* 1982 Sep; 196(3): 305-15
34. Williard WC, Hajdu SI, Casper ES, Brennan MF. Comparison of amputation with limb-sparing operations for adult soft tissue sarcoma of the extremity. *Ann Surg* 1992 Mar; 215(3): 269-75
35. Hintz BL, Charyulu KK, Miller WE, Sudarsanam A. Adjuvant role of radiation in soft tissue sarcoma in adults. *J Surg Oncol* 1977; 9(4): 329-38
36. Eilber FR, Mirra JJ, Grant TT, Weisenburger T, Morton DL. Is amputation necessary for sarcomas? A seven-year experience with limb salvage. *Ann Surg* 1980 Oct; 192(4): 431-8
37. Lindberg RD, Martin RG, Romsdahl MM, Barkley HT Jr. Conservative surgery and postoperative radiotherapy in 300 adults with soft-tissue sarcomas. *Cancer* 1981 May 15; 47(10): 2391-7
38. Suit HD, Proppe KH, Mankin HJ, Wood WC. Preoperative radiation therapy for sarcoma of soft tissue. *Cancer* 1981 May 1; 47(9): 2269-74
39. Carabell SC, Goodman RL. Radiation therapy for soft tissue sarcoma. *Semin Oncol* 1981 Jun; 8(2): 201-6
40. Coe MA, Madden FJ, Mould RF. The role of radiotherapy in the treatment of soft tissue sarcoma: a retrospective study 1958-73. *Clin Radiol* 1981 Jan; 32(1): 47-51
41. Leibel SA, Tranbaugh RF, Wara WM, Beckstead JH, Bovill EG, Phillips TL. Soft tissue sarcomas of the extremities: survival and patterns of failure with conservative surgery and postoperative irradiation compared to

- surgery alone. *Cancer* 1982 Sep 15; 50(6): 1076-83
42. Mansson E, Willems J, Aparisi T, Jakobsson P, Nilsson U, Ringborg U. Preoperative radiation therapy of high malignancy grade soft tissue sarcoma. A preliminary investigation. *Acta Radiol Oncol* 1983; 22(6): 461-4
43. Abbattucci JS, Boulier N, de Ranieri J, Mandard AM, Tanguy A, Busson A. Radiotherapy as an integrated part of the treatment of soft tissue sarcomas. *Radiother Oncol* 1984 Aug; 2(2): 115-21
44. National Institutes of Health Consensus Development Program. NIH Consensus Statements. Limb-sparing treatment of adult soft-tissue sarcomas and osteosarcomas. NIH Consensus Statement 1984 Dec 3-5; 5(6): 1-7
45. Williard WC, Collin C, Casper ES, Hajdu SI, Brennan MF. The changing role of amputation for soft tissue sarcoma of the extremity in adults. *Surg Gynecol Obstet* 1992 Nov; 175(5): 389-96
46. LeVay J, O'Sullivan B, Catton C, Bell R, Fornasier V, Cummings B, Hao Y, Warr D, Quirt I. Outcome and prognostic factors in soft tissue sarcoma in the adult. *Int J Radiat Oncol Biol Phys* 1993 Dec 1; 27(5): 1091-9
47. Sadoski C, Suit HD, Rosenberg A, Mankin H, Efid J. Preoperative radiation, surgical margins, and local control of extremity sarcomas of soft tissues. *J Surg Oncol* 1993 Apr; 52(4): 223-30
48. Pisters PW, Leung DH, Woodruff J, Shi W, Brennan MF. Analysis of prognostic factors in 1,041 patients with localized soft tissue sarcomas of the extremities. *J Clin Oncol* 1996 May; 14(5):1679-89
49. Suit H, Spiro I. Radiation as a therapeutic modality in sarcomas of the soft tissue. *Hematol Oncol Clin North Am* 1995 Aug;9(4):733-46
50. Ruka W, Taghian A, Gioioso D, Fletcher JA, Preffer F, Suit HD. Comparison between the in vitro intrinsic radiation sensitivity of human soft tissue sarcoma and breast cancer cell lines. *J Surg Oncol* 1996 Apr; 61(4): 290-4
51. Weichselbaum RR, Beckett MA, Simon MA, McCauley C, Haraf D, Awan A, Samuels B, Nachman J, Dritschilo A. In vitro radiobiological parameters of human sarcoma cell lines. *Int J Radiat Oncol Biol Phys* 1988 Oct;15(4): 937-42
52. Laramore GE, Griffin TW. Fast neutron radiotherapy: where have we been and where are we going? The jury is still out—regarding Maor et al., *IJROBP* 32:599-604; 1995. *Int J Radiat Oncol Biol Phys* 1995 Jun 15; 32(3): 879-82
53. Laramore GE, Griffith JT, Boespflug M, Pelton JG, Griffin T, Griffin BR, Russell KJ, Koh W, Parker RG, Davis LW. Fast neutron radiotherapy for sarcomas of soft tissue, bone, and cartilage. *Am J Clin Oncol* 1989 Aug;12(4): 320-6
54. Nielsen OS, Cummings B, O'Sullivan B, Catton C, Bell RS, Fornasier VL. Preoperative and postoperative irradiation of soft tissue sarcomas: effect of radiation field size. *Int J Radiat Oncol Biol Phys* 1991 Nov; 21(6): 1595-9
55. Robinson MH, Spruce L, Eeles R, Fryatt I, Harmer

- CL, Thomas JM, Westbury G. Limb function following conservation treatment of adult soft tissue sarcoma. *Eur J Cancer* 1991;27(12): 1567-74
56. Stinson SF, DeLaney TF, Greenberg J, Yang JC, Lampert MH, Hicks JE, Venzon D, White DE, Rosenberg SA, Glatstein EJ. Acute and long-term effects on limb function of combined modality limb sparing therapy for extremity soft tissue sarcoma. *Int J Radiat Oncol Biol Phys* 1991 Nov; 21(6): 1493-9
57. O'Sullivan B, Davis AM, Turcotte R, Bell R, Catton C, Chabot P, Wunder J, Kandel R, Goddard K, Sadura A, et al. Preoperative versus postoperative radiotherapy in soft-tissue sarcoma of the limbs: a randomised trial. *Lancet* 2002 Jun 29; 359(9325): 2235-41
58. O'Sullivan B, Wylie J, Catton C, Gutierrez E, Swallow CJ, Wunder J, Gullane P, Neligan P, Bell R. The local management of soft tissue sarcoma. *Semin Radiat Oncol* 1999 Oct; 9(4): 328-48
59. Yang JC, Chang AE, Baker AR, Sindelar WF, Danforth DN, Topalian SL, DeLaney T, Glatstein E, Steinberg SM, Merino MJ, et al. Randomized prospective study of the benefit of adjuvant radiation therapy in the treatment of soft tissue sarcomas of the extremity. *J Clin Oncol* 1998 Jan; 16(1): 197-203
60. Pisters PW, Harrison LB, Leung DH, Woodruff JM, Casper ES, Brennan MF. Long-term results of a prospective randomized trial of adjuvant brachytherapy in soft tissue sarcoma. *J Clin Oncol* 1996 Mar; 14(3): 859-68
61. Manaster BJ. Musculoskeletal oncologic imaging. *Int J Radiat Oncol Biol Phys* 1991 Nov; 21(6): 1643-51
62. Spiro IJ, Suit HD. Soft tissue sarcomas. In: Gunderson U, Tepper JE, eds. *Clinical Radiation Oncology*. Philadelphia: Churchill Livingstone, 2000: 1032-44
63. Wilson AN, Davis A, Bell RS, O'Sullivan B, Catton C, Madadi F, Kandel R, Fornasier VL. Local control of soft tissue sarcoma of the extremity: the experience of a multidisciplinary sarcoma group with definitive surgery and radiotherapy. *Eur J Cancer* 1994; 30A(6): 746-51
64. Pollack A, Zagars GK, Goswitz MS, Pollock RA, Feig BW, Pisters PW. Preoperative vs. postoperative radiotherapy in the treatment of soft tissue sarcomas: a matter of presentation. *Int J Radiat Oncol Biol Phys* 1998 Oct 1; 42(3): 563-72
65. Suit HD, Spiro I. Role of radiation in the management of adult patients with sarcoma of soft tissue. *Semin Surg Oncol* 1994 Sept-Oct; 10(5): 347-56
66. Harrison LB, Franzese F, Gaynor JJ, Brennan MF. Long-term results of a prospective randomized trial of adjuvant brachytherapy in the management of completely resected soft tissue sarcomas of the extremity and superficial trunk. *Int J Radiat Oncol Biol Phys* 1993 Sep 30; 27(2): 259-65
67. Austin-Seymour M, Chen GT, Rosenman J, Michalski J, Lindsley K, Goitein M. Tumor and target delineation: current research and future challenges. *Int J Radiat Oncol Biol Phys* 1995 Dec 1; 33(5): 1041-52
68. Kessler ML, Pitluck S, Petti P, Castro JR. Integration

- of multimodality imaging data for radiotherapy treatment planning. *Int J Radiat Oncol Biol Phys* 1991 Nov; 21(6): 1653-67
69. Tepper JE, Suit HD. Radiation therapy alone for sarcoma of soft tissue. *Cancer* 1985 Aug 1; 56(3): 475-9
70. Pickering DG, Stewart JS, Rampling R, Errington RD, Stamp G, Chia Y. Fast neutron therapy for soft tissue sarcoma. *Int J Radiat Oncol Biol Phys* 1987 Oct; 13(10): 1489-95
71. Eggermont AM, Schraffordt Koops H, Klausner JM, Kroon BB, Schlag PM, Lienard D, van Geel AN, Hoekstra HJ, Meller I, Nieweg OE, et al. Isolated limb perfusion with tumor necrosis factor and melphalan for limb salvage in 186 patients with locally advanced soft tissue extremity sarcomas. The cumulative multicenter European experience. *Ann Surg* 1996 Dec; 224(6): 756-65
72. Olieman AF, Pras E, van Ginkel RJ, Molenaar WM, Schraffordt Koops H, Hoekstra HJ. Feasibility and efficacy of external beam radiotherapy after hyperthermic isolated limb perfusion with TNF-alpha and melphalan for limb-saving treatment in locally advanced extremity soft-tissue sarcoma. *Int J Radiat Oncol Biol Phys* 1998 Mar 1; 40(4): 807-14
73. Gortzak E, Azzarelli A, Buesa J, Bramwell VH, van Coevorden F, van Geel AN, Ezzat A, Santoro A, Oosterhuis JW, van Glabbeke M, et al. A randomised phase II study on neoadjuvant chemotherapy for 'high-risk' adult soft-tissue sarcoma. *Eur J Cancer* 2001 Jun; 37(9): 1096-103
74. Eilber FC, Rosen G, Eckardt J, Forscher C, Nelson SD, Selch M, Dorey F, Eilber FR. Treatment-induced pathologic necrosis: a predictor of local recurrence and survival in patients receiving neoadjuvant therapy for high-grade extremity soft tissue sarcomas. *J Clin Oncol* 2001 Jul 1; 19(13): 3203-9
75. Brennan MF, Alektiar KM, Maki RG. Soft tissue sarcoma. In: DeVita VT Jr, Hellman S, Rosenberg SA, eds. *Cancer Principles and Practice of Oncology*. 6th ed. Philadelphia: Lippincott Williams & Wilkins, 2001:1841-90
76. Edmonson JH, Petersen IA, Shives TC, Mahoney MR, Rock MG, Haddock MG, Sim FH, Maples WJ, O'Connor MI, Gunderson LL, et al. Chemotherapy, irradiation, and surgery for function-preserving therapy of primary extremity soft tissue sarcomas: initial treatment with ifosfamide, mitomycin, doxorubicin, and cisplatin plus granulocyte macrophage-colony-stimulating factor. *Cancer* 2002 Feb 1; 94(3): 786-92
77. Catton CN, O'Sullivan B, Kotwall C, Cummings B, Hao Y, Fornasier V. Outcome and prognosis in retroperitoneal soft tissue sarcoma. *Int J Radiat Oncol Biol Phys* 1994 Jul 30; 29(5): 1005-10
78. Heslin MJ, Lewis JJ, Nadler E, Newman E, Woodruff JM, Casper ES, Leung D, Brennan MF. Prognostic factors associated with long-term survival for retroperitoneal sarcoma: implications for management. *J Clin Oncol* 1997 Aug; 15(8): 2832-9
79. Willett CG, Suit HD, Tepper JE, Mankin HJ, Convery K, Rosenberg AL, Wood WC. Intraoperative electron beam radiation therapy

- for retroperitoneal soft tissue sarcoma. *Cancer* 1991 Jul 15; 68(2): 278-83
80. Sindelar WF, Kinsella TJ, Chen PW, DeLaney TF, Tepper JE, Rosenberg SA, Glatstein E. Intraoperative radiotherapy in retroperitoneal sarcomas. Final results of a prospective, randomized, clinical trial. *Arch Surg* 1993 Apr; 128(4): 402-10
81. Tran LM, Mark R, Meier R, Calcaterra TC, Parker RG. Sarcomas of the head and neck. Prognostic factors and treatment strategies. *Cancer* 1992 Jul 1; 70(1): 169-77
82. Johnstone PA, Pierce LJ, Merino MJ, Yang JC, Epstein AH, DeLaney TF. Primary soft tissue sarcomas of the breast: local-regional control with post-operative radiotherapy. *Int J Radiat Oncol Biol Phys* 1993 Oct 20; 27(3): 671-5
83. van Oosterom AT, Judson I, Verweij J, Stroobants S, Donato di Paola E, Dimitrijevic S, Martens M, Webb A, Sciot R, Van Glabbeke M, et al. Safety and efficacy of imatinib (STI571) in metastatic gastrointestinal stromal tumours: a phase I study. *Lancet* 2001 Oct 27; 358(9291):1421-3
84. Demetri GD, von Mehren M, Blanke CD, Van den Abbeele AD, Eisenberg B, Roberts PJ, Heinrich MC, Tuveson DA, Singer S, Janicek M, et al. Efficacy and safety of imatinib mesylate in advanced gastrointestinal stromal tumors. *N Engl J Med* 2002 Aug 15; 347(7): 472-80
85. Benjamin RS. Evidence for using adjuvant chemotherapy as standard treatment of soft tissue sarcoma. *Semin Radiat Oncol* 1999 Oct; 9(4): 349-51
86. Rosenberg SA, Tepper J, Glatstein E, Costa J, Young R, Baker A, Brennan MF, Demoss EV, Seipp C, Sindelar WF, Sugarbaker P, Wesley R. Prospective randomized evaluation of adjuvant chemotherapy in adults with soft tissue sarcomas of the extremities. *Cancer* 1983 Aug 1; 52(3): 424-34
87. Chang AE, Kinsella T, Glatstein E, Baker AR, Sindelar WF, Lotze MT, Danforth DN Jr, Sugarbaker PH, Lack EE, Steinberg SM, et al. Adjuvant chemotherapy for patients with high-grade soft-tissue sarcomas of the extremity. *J Clin Oncol* 1988 Sep; 6(9): 1491-500
88. Jones GW, Chouinard E, Patel M. Adjuvant adriamycin (doxorubicin) in adult patients with soft-tissue sarcomas: a systematic overview and quantitative meta-analysis [abstract]. *Clin Invest Med* 1991;14(Suppl 19): A772.
89. Zalupski MM, Ryan JR, Hussein ME, Baker LH. Defining the role of adjuvant chemotherapy for patients with soft tissue sarcoma of the extremities. In: Salmon SE, ed. *Adjuvant Therapy of Cancer VII*. Philadelphia: Lippincott, 1993: 385-92
90. Tierney JF, Mosseri V, Stewart LA, Souhami RL, Parmar MK. Adjuvant chemotherapy for soft-tissue sarcoma: review and meta-analysis of the published results of randomised clinical trials. *Br J Cancer* 1995 Aug; 72(2): 469-75
91. Sarcoma Meta-analysis Collaboration. Adjuvant chemotherapy for localised resectable soft-tissue sarcoma of adults: meta-analysis of

- individual data. *Lancet* 1997 Dec 6; 350(9092): 1647-54
92. Brodowicz T, Schwameis E, Widder J, Wiltschke C, Amann G, Dominkus M, Windhager R, Ritschl P, Pötter R, Kotz R, et al. Intensified adjuvant IFADIC chemotherapy for adult soft tissue sarcoma: a prospective randomized feasibility trial. *Sarcoma* 2000 Dec; 4(4): 151-60.
93. Frustaci S, Gherlinzoni F, De Paoli A, Bonetti M, Azzarelli A, Comandone A, Olmi P, Buonadonna A, Pignatti G, Barbieri E, Apice G, Zmerly H, Serraino D, Picci P. Adjuvant chemotherapy for adult soft tissue sarcomas of the extremities and girdles: results of the Italian randomized cooperative trial. *J Clin Oncol* 2001 Mar 1; 19(5): 1238-47