

## แนวทางการรักษาเส้นเลือดขอดในปัจจุบัน

วิยะดา วีระยุทธศิลป์\*

อริศพันธ์ จุลกัทัพพะ\*

**Weerayutthasilp W, Chulakadabba A. Current management of varicose veins. Chula Med J 2005 Aug; 49(8): 477- 96**

*Varicose veins are the most common vascular disease, defined as any dilated, elongated, or tortuous vein, irrespective of size. The diagnosis, investigation and surgical technique are very important factors to improve the outcome.*

*Recurrent varicose veins are about 20 % of varicose vein surgery. Improved patient assessment and more rigorous primary surgery should reduce the socioeconomic impact of recurrent varicose veins.*

*There are several current managements of varicose veins, either nonsurgical or surgical treatments are developing and watched for the long term results.*

**Keywords :** *Varicose vein, Venous stripping, Saphenofemoral junction, Reflux, recurrent varicose vein, Venous ulcer.*

Reprint request : Weerayutthasilp W. Department of Surgery, Faculty of Medicine,  
Chulalongkorn University, Bangkok 10330, Thailand.

Received for publication. February 15, 2004.

### วัตถุประสงค์

1. เพื่อให้ทราบอุบัติการณ์ สาเหตุ ธรรมชาติของโรค และปัจจัยเสี่ยงของการเกิดเส้นเลือดขอด
2. เพื่อให้ทราบแนวทางการรักษา และผลการรักษาเส้นเลือดขอดทั้งการผ่าตัดและไม่ผ่าตัด
3. เพื่อให้ทราบแนวทางการรักษา และผลการรักษาการกลับเป็นซ้ำของเส้นเลือดขอด รวมทั้งแนวทางการรักษาภาวะแทรกซ้อนจากเส้นเลือดขอด

เส้นเลือดขอดเป็นปัญหาที่พบได้บ่อย และผลการรักษาเส้นเลือดขอดทั้งจากวิธีที่ไม่ใช้การ ผ่าตัดหรือวิธีผ่าตัดก็ได้ผลไม่ค่อยเป็นที่น่าพอใจนัก เนื่องจากการกลับเป็นซ้ำของโรค เนื่องจากการวินิจฉัยที่ยาก เส้นเลือดขอดที่เห็นจากการตรวจลักษณะเหมือน ๆ กัน แต่มีสาเหตุการเกิดต่างกัน การรักษาต่างกัน ดังนั้นการวินิจฉัย ขั้นตอนการสืบค้น รวมทั้งเทคนิคการผ่าตัดที่ดี เป็นสิ่งสำคัญในการป้องกันการกลับเป็นซ้ำ ปัจจุบันพบการกลับเป็นซ้ำของเส้นเลือดขอด หลังการผ่าตัดประมาณ 20 % การปรับปรุงการผ่าตัด เป็นสิ่งที่กำลังศึกษาอยู่ขณะนี้ ไม่เพียงการกลับเป็นซ้ำของเส้นเลือดขอดเป็นสิ่งที่น่าผิดหวังสำหรับผู้ป่วยแล้ว การผ่าตัดซ้ำยังเป็นเรื่องยากของศัลยแพทย์และโอกาสเกิดภาวะแทรกซ้อนสูง

### ประวัติการผ่าตัดและระบาดวิทยา<sup>(1)</sup>

เส้นเลือดขอดเป็นที่รู้จักตั้งแต่โบราณกาล The Ebers papyrus ได้กล่าวถึงตั้งแต่ 1,550 ปี ก่อนคริสตกาลว่าเป็นลักษณะของความคดเคี้ยวโป่งพองของขา กลางคริสต์ศตวรรษที่ 19 Brodie ได้ริเริ่มการผ่าตัดเส้นเลือดขอด ในผู้ป่วยที่มีอาการปวดหรือเลือดออก เมื่อปลายคริสต์ศตวรรษที่ 19 Trendelenburg เป็นคนแรกที่ทำการผูก long saphenous vein ในปี ค.ศ.1905 และ 1906 Keller และ Mayo ได้ทำการผ่าตัดเอา long saphenous vein ออกเป็นครั้งแรก

เส้นเลือดขอดพบประมาณ 2 % ของประชากรทั่วไป (ทุกกลุ่มอายุ) และพบได้ 15-20 % ของประชากรผู้ใหญ่พบน้อยในคนแอฟริกัน เอเชีย และชนพื้นเมืองของทวีปออสเตรเลีย

### คำจำกัดความ

Varicose vein หรือเส้นเลือดขอด หมายถึง superficial vein ที่โป่งพอง, ยืดยาว หรือคดเคี้ยวโดยไม่คำนึงถึงขนาด (any dilated, elongated or tortuous vein, irrespective of size)<sup>(2)</sup>

Primary varicose vein คือเส้นเลือดขอดที่เกิด

จาก superficial vein system โดยไม่เกี่ยวข้องกับระบบเลือดดำชั้นลึก (deep venous system)

Secondary varicose vein คือการโป่งพองของ superficial vein system ที่เป็นผลมาจาก ความผิดปกติของระบบเลือดดำชั้นลึก (deep vein pathology)

### สาเหตุของโรค<sup>(3)</sup>

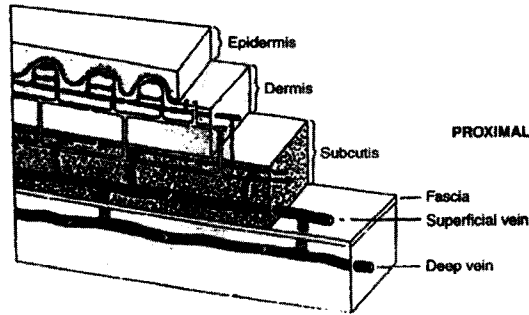
สาเหตุยังไม่ทราบแน่ชัด แต่อาจมีสาเหตุที่เป็นไปได้ ดังนี้

1. ความดันที่มาจาก incompetent perforating veins
2. การเพิ่มขึ้นของเลือดผ่านการติดต่อระหว่างเลือดแดงและเลือดดำ (arteriovenous communications)
3. ความผิดปกติของกล้ามเนื้อเรียบ และเซลล์เยื่อชั้นในของผนังหลอดเลือดดำเส้นเลือดขอด อาจเกิดจากยีนหรือจากสิ่งที่ได้รับมาภายหลัง
4. สรีรวิทยา และแรงกดทางชีวเคมี (biochemical stress) ได้แก่ การตั้งครรภ์ การออกกำลังกายที่เพิ่มความดันในช่องท้องหรือการยืนนาน ๆ นำไปสู่การเกิดเส้นเลือดขอด
5. Progesterone<sup>(2)</sup> จะยับยั้งการหดตัวของกล้ามเนื้อเรียบ และทำให้เส้นเลือดดำขยายตัว และจะมีผลมากในวันแรกของการมีประจำเดือน เส้นเลือดขอดพบบ่อยในผู้หญิงที่ตั้งครรภ์ โดยเฉพาะไตรมาสแรก (70-80 %) ที่ corpus luteum หลัง progesterone มีการศึกษาพบ progesterone receptors ในเส้นเลือดขอด โดยออกฤทธิ์โดยตรงต่อเส้นเลือดผ่านสารสื่อประสาท (receptor mediated pathway)

### Venous Anatomy<sup>(4)</sup>

ระบบเลือดดำแบ่งเป็น

1. Superficial vein และต่อกับ
  2. Deep system ทาง perforating vein (communicating veins)
- ชั้น dermis จะมี postcapillary venule จะเรียง



รูปที่ 1. กายวิภาคของระบบเส้นเลือดดำ

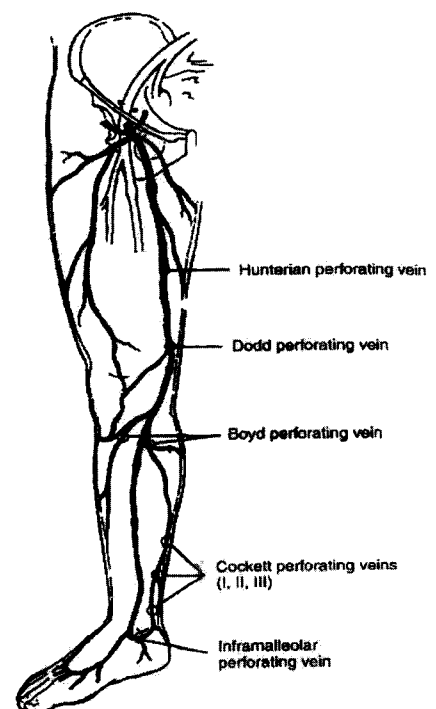
ตัว ในแนวขวางความหนา 12-35 um จะผ่านสู่ venule ซึ่งมีขนาดใหญ่กว่า 2 เท่าใน dermis ชั้นกลาง, วาล์วทางเดียว พบใน venule ที่ชั้น dermis-adipose tissue junction และในบริเวณที่มีการเชื่อมกัน ระหว่าง venule ขนาดเล็กกับขนาดใหญ่ reticular subdermal venous network เป็นเครือข่ายที่อยู่ตื้นที่สุด และเป็นจุดอ่อนที่เกิดเส้นเลือดอุดตันใต้ผิวหนัง (subcutaneous varicosities) (รูปที่ 1)

Superficial vein ที่ขา ได้แก่ long (greater) saphenous vein และ short (lesser) saphenous vein Long saphenous vein รับเลือดจากส่วนหลังเท้าใน dorsal venous arch ผ่านมาทางด้านหน้าของตาตุ่มด้านใน แล้วสิ้นสุดที่ femoral vein

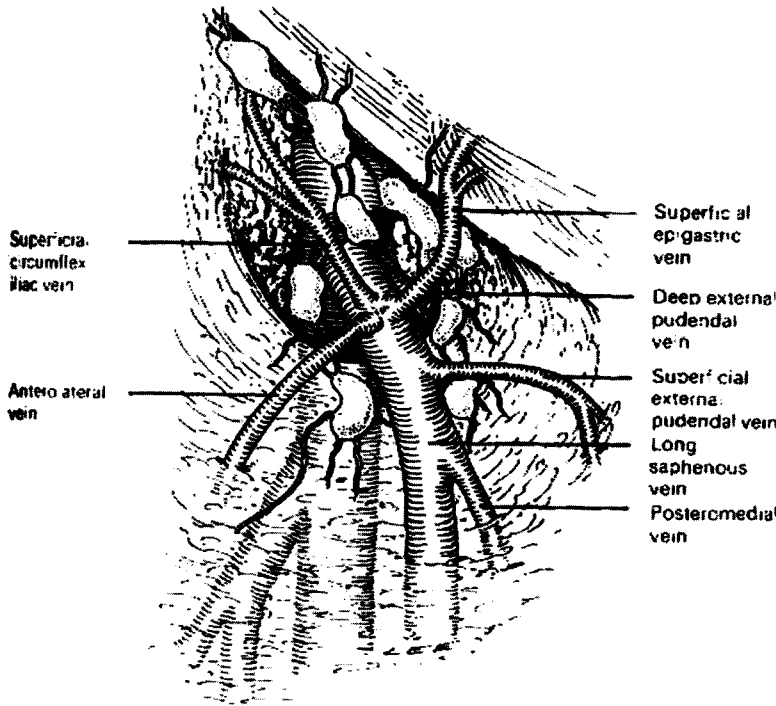
**แขนงที่สำคัญของ long saphenous vein (รูปที่ 2,3)**

1. Posterior arch vein รับเลือดจาก Cockett's perforating veins ทั้ง 3 จุด
2. แขนงด้านหน้าที่อยู่ใต้เท้ารับเลือดจากด้านหน้าและด้านข้างของขา
3. แขนงด้านหลังจะเข้าสู่ long saphenous vein ทาง upper anteromedial calf แขนงอื่น ๆ จะสิ้นสุดระดับสูงบริเวณขาหนีบ ในส่วน posteromedial thigh vein และ anteromedial thigh vein แขนงอื่น ๆ ที่ไปยัง long saphenous vein ที่สิ้นสุดใน fossa ovalis ได้แก่ superficial external pudendal vein, superficial epigastric vein และ superficial circumflex iliac vein

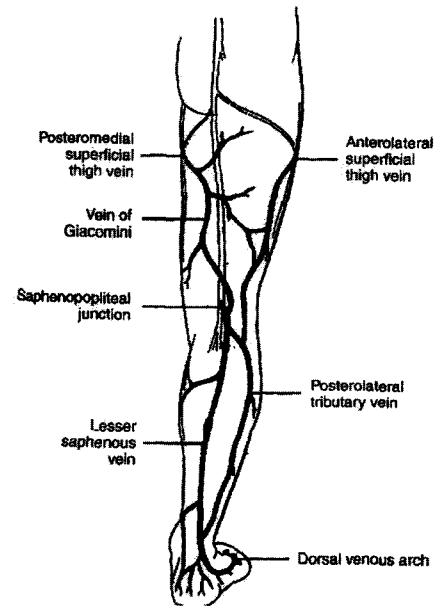
(รูปที่ 4) lesser saphenous vein มาจากด้านข้างของเท้าใน dorsal venous arch ตรงไปแนวกึ่งกลางของน่องแทงทะลุพังผืดชั้นลึก (deep fascia) หลายจุด สิ้นสุดโดยเทเข้า popliteal vein แขนงสำคัญที่เข้าสู่ saphenous vein ไม่นั่นนอกจากรวม posteromedial tributary vein, anterolateral superficial thigh vein แขนงสำคัญที่มาจาก popliteal space โดยไปรวมกัน saphenous vein ทางด้านในที่ระดับต้นขาคือ vein of Giacomini (รูปที่ 5) เส้นเลือดดำมีการติดต่อกันระหว่าง superficial venous system กับ deep venous system และทะลุผ่านพังผืด (fascia) ทาง perforating vein ซึ่งอาจเป็นต้นกำเนิดของ hydrodynamic force ของ venous hypertension ทำให้เกิด superficial varicosities ความผิดปกติของแรงดันสูงจาก hydrodynamic pressure ร่วมกับความพร่องในหน้าที่ (incompetent) ของวาล์วที่ perforating vein มีผลต่อ superficial vein แต่ละแรงดันมาจากการเพิ่มขึ้นของแรงดันน้ำ จากการเพิ่มขึ้นของแรงดันในช่องท้อง และจากการเพิ่มขึ้นของ compartmental pressure ระหว่างกล้ามเนื้อหดตัว



รูปที่ 2. แขนงเส้นเลือดของ long saphenous vein และตำแหน่ง perforators



รูปที่ 3. แขนงของ long saphenous vein



รูปที่ 4. กายวิภาคของ superficial vein ทางด้านหลัง

Incompetent ของ saphenofemoral และ saphenopopliteal junction เป็นสาเหตุของการคดเคี้ยวที่ส่วนปลายจาก gravitational reflux (hydrostatic pressure) ทำให้เกิดการโป่งพองของเส้นเลือดดำส่วนปลาย

**ชนิดของ primary varicose vein<sup>(3)</sup>**

1. Spider angiomas: stellate clusters of small subcuticular veins at times associated with a superficial "feeder" vein

**2. เส้นเลือดขด**

A. Segmental varicose veins: no evidence of association with incompetent saphenous or perforator vein valves

B. Varicose vein associated with incompetent perforator vein valves (i.e. no evidence of proximal saphenous incompetence)

C. Incompetent saphenous system varicosities

**I. Long saphenous vein**

a. Competent saphenofemoral junction valve; incompetent saphenous valves below knee.

b. Incompetent saphenofemoral valve

**II. Short saphenous vein**

a. Competent saphenopopliteal junction valve; incompetent valve below mid-calf

b. Incompetent saphenopopliteal valve

**อาการของเส้นเลือดขด**

1. ผู้ป่วยจะมาด้วยอาการเส้นเลือดที่ขาโป่งพองไม่สวยงาม O'Leary และคณะ ได้รายงานว่าผู้ป่วยหญิงจะมาด้วยอาการนี้ 33 %, ผู้ป่วยชาย 8 %

Reticular vein เป็นลักษณะการโป่งพองคดเคี้ยวของ subcuticular veins

Trunk varices เป็นความคดเคี้ยวที่เกิดขึ้นบริเวณ

long หรือ short saphenous vein และ แขนงที่สำคัญของเส้นเลือดทั้งสองนี้

Pattern of varicosities<sup>(4)</sup> จาก perforating vein ทำให้เกิด varicosity ตาม anatomy ของ perforating vein ได้แก่ ตำแหน่งของ Hunterian perforator บริเวณ mid thigh, Dodd's perforator บริเวณ distal thigh, Boyd's perforator บริเวณ upper third ของขา, Cockett's perforator บริเวณ medial side ของ lower leg, Sherman's perforator บริเวณด้านหน้าและในของข้อเท้า (รูปที่ 2)

2. Aching pain อาการปวดเป็นอาการที่พบบ่อย จากแรงดันของหลอดเลือดที่ขยายตัวบนร่างแหของ somatic muscle fiber อยู่ในชั้นใต้ผิวหนัง ความรุนแรงของอาการไม่สัมพันธ์กับความยาวหรือเส้นผ่านศูนย์กลางของเส้นเลือดที่ผิดปกติ

3. ผู้ป่วยจะมาด้วยอาการของโรคแทรกซ้อนของเส้นเลือดขอดดังนี้

3.1 Thrombophlebitis จะมาด้วยอาการปวดแดง ผิวนูนคล้ำ และมีเส้นเลือดที่แข็ง Thrombophlebitis ในเส้นเลือดขอด เป็นผลมาจาก venous stasis, thrombophilia

3.2 Bleeding varicose veins

3.3 Varicose eczema จะเกิดบริเวณที่มีเส้นเลือดขอดบริเวณของขาที่อ่อนล่าง (lower third) ลักษณะแห้งมีสะเก็ด และตุ่มน้ำใส หรือขึ้นและเป็นแผล

3.4 Lipodermatosclerosis

3.5 Venous ulcer

3.6 Skin pigmentation มาจากการสะสมของ hemosiderin

3.7 Oedema

3.8 Atrophic blanche

Thrombophlebitis, bleeding จะเป็นภาวะแทรกซ้อนจากตัวของเส้นเลือดขอดเอง ส่วน oedema, skin pigmentation, varicose eczema, atrophic blanche, lipodermatosclerosis และ venous ulcer เป็นผลมาจาก venous hypertension<sup>(5)</sup>

## การวินิจฉัย (Diagnosis and testing)

1. The Trendelenburg test โดยให้ผู้ป่วยนอนยกขาสูง จากนั้นจะกดโดยมือหรือใช้สายรัด บริเวณ saphenofemoral junction เมื่อผู้ป่วยยืนแล้วสังเกตดู refilling ของ superficial vein ถ้า superficial vein ได้ต่อสายรัด โดยอย่างรวดเร็ว แสดงว่ามี incompetent ของ perforator veins หรืออาจเป็น incompetent ของ short saphenous vein (แยกกันโดยทำทดสอบนี้อีกครั้งในลักษณะเดิมโดยรัดสายรัดอีกเส้นบริเวณใต้เข่า ถ้าสามารถคุมการเติมเต็ม (refill) ของเส้นเลือดขอดได้เข้าได้ แสดงว่าน่าจะเป็น incompetent ของ short saphenous vein)

แต่ถ้าได้ต่อสายรัด (ที่รัดบริเวณ saphenofemoral junction) ไม่โตขึ้น หรือโตอย่างช้า ๆ ไม่เกิน 20 วินาที แล้วโตขึ้นอย่างรวดเร็วหลังปลดสายรัด แสดงว่ามี saphenofemoral junction incompetent

ค่อย ๆ เลื่อนตำแหน่งสายรัดลงมาจนกว่าจะควบคุมเส้นเลือดขอดได้ ซึ่งจะบ่งถึงตำแหน่งที่มี valvular incompetence

มีการศึกษาโดย Kim J. และคณะ<sup>(6)</sup> ในประเทศอังกฤษ ในการเปรียบเทียบวิธีการตรวจทางคลินิกกับ color duplex imaging ในคนไข้ primary varicose vein พบว่า Trendelenburg test มีความไวสูง 51 % แต่ความจำเพาะต่ำเพียง 25 %

2. Perthes' test

ใช้สายรัด รัดขณะที่ยกขาสูงบริเวณกลางต้นขาหรือน่องช่วงบน แล้วให้ผู้ป่วยเดิน ถ้ามี deep valvular reflux varicosity บริเวณใต้สายรัดจะมีขนาดโตขึ้น และถ้าระบบเลือดดำชั้นลึกอุดตัน จะมีอาการปวดเส้นเลือด (venous claudication) วิธีนี้มีความไวสูงถึง 97 % แต่มีความจำเพาะต่ำ (20 %)<sup>(6)</sup>

3. Hand-held doppler

ตรวจในท่ายืน ขาข้างที่ตรวจจะไม่รับน้ำหนักโดยวาง Hand-held doppler บริเวณ saphenofemoral junction หรือวางบน long saphenous vein บริเวณต้นขาส่วนบน ขณะเดียวกันใช้มืออีกข้างบีบน่องผู้ป่วย จะได้

ยีนเสียดown ward venous flow วิธีนี้ใช้ประเมิน

- reflux ที่ saphenofemoral junction โดยมี<sup>(7)</sup>  
    ความไว 97 %, ความจำเพาะ 73 %
- reflux ที่ long saphenous vein  
    ความไว 82 %, ความจำเพาะ 32 %
- reflux ที่ saphenopopliteal junction  
    ความไว 80 % ความจำเพาะ 50%

4. Duplex ultrasonography ใช้วินิจฉัยระยะแรกและ recurrent saphenofemoral และ saphenopopliteal incompetent ได้อย่างถูกต้อง

ส่วนความถูกต้องในการบอกตำแหน่ง perforator = 92 %<sup>(1)</sup> แต่ตรวจ perforator incompetent ได้เพียง 65 % ถึงแม้ตำแหน่งของ perforator จะตรวจได้โดยถูกต้องจากอัลตราซาวนด์ แต่ความสามารถของ perforator อาจไม่ถูกตรวจพบอย่างแม่นยำเสมอไป

วิธีนี้ใช้เวลาตรวจนาน เครื่องมือมีราคาแพง ผู้ตรวจต้องมีความชำนาญ จึงใช้ตรวจในเส้นเลือดขอดที่มีภาวะแทรกซ้อน

Duplex scan ยังใช้ในการตรวจ deep venous system และตรวจ superficial thrombophlebitis จากการศึกษาพบความถูกต้อง 98.6 % สรุปว่า duplex scan ในผู้ป่วย superficial thrombophlebitis เชื่อถือได้ และให้ข้อมูลที่จำเป็นเกี่ยวกับ การตรวจพบ, ชนิด และ ขอบเขต ของกระบวนการทางพยาธิวิทยา

#### 5. Phlebography<sup>(1)</sup> (Venography)

สมัยก่อน phlebography เคยเป็นมาตรฐานในการตรวจผู้ป่วยที่เป็น superficial venous disease และศึกษาผู้ป่วยที่เป็นโรคของระบบเลือดดำชั้นลึก ปัจจุบันมีการแทนที่ของ phlebography และ varicography โดยวิธีที่ไม่เจ็บ และแพงน้อยกว่า

Descending phlebography ใช้มากกว่า ascending phlebography ในการประเมิน valvular competence

Pneumatic ascending phlebography ช่วยใน

การตรวจ incompetent ของ perforator, short saphenous vein incompetence และ mid thigh perforators

Varicography<sup>(8)</sup> โดยฉีดสีบนผิวของเส้นเลือดที่คดเคี้ยว เพื่อดูขอบเขต และการติดต่อกัน ของ superficial varicosities สามารถดูตำแหน่ง perforator แต่ไม่สามารถบอกตำแหน่ง reflux ได้ วิธีนี้ช่วยในการประเมินการกลับเป็นซ้ำของเส้นเลือดขอด

#### 6. Plethysmography<sup>(9)</sup> ที่ใช้ในปัจจุบัน มี 3 วิธีคือ

6.1 Air Plethysmography เป็น เทคนิคที่ไม่เจ็บ สามารถตรวจปริมาตรที่เปลี่ยนแปลงของขา ใช้ความสัมพันธ์ระหว่างแรงโน้มถ่วงกับการออกกำลังกาย ต้องอาศัยความร่วมมือจากผู้ป่วย ผู้ป่วยจำนวนหนึ่งไม่สามารถทำการทดสอบได้ เนื่องจากคนไข้มีขาขนาดใหญ่ หรือไม่สามารถที่จะออกกำลังกายได้ เป็นการตรวจคัดกรองที่ดีในการตรวจ reflux พบความไว 100 % และความจำเพาะ 90 %

6.2 Photoplethysmography<sup>(9)</sup> เป็นวิธีที่อ่อนนุ่ม, วัดคุณภาพ (indirect , qualitative method) ในการประเมิน venous reflux เป็นที่นิยมเพราะง่าย ราคาถูก พื้นฐานใช้การปล่อยแสงอินฟราเรดผ่านผิวหนัง และรับรู้จากแสงสะท้อนกลับ โดย photoreceptor บอก reflux โดยจัดเวลาที่ใช้สำหรับ การเติมเต็มของเส้นเลือดฝอยที่ผิวหนัง (skin capillary refill)

ข้อเสียคือมีการเปลี่ยนแปลงของ venous filling time โดยถ้ากำหนด refill time <15 วินาที จะมีความไว 50% และความจำเพาะ 80 % ในการบอก deep reflux แต่ถ้า refill time < 20 วินาที จะมีความไว 60-72 % ส่วนความจำเพาะ 37-55 %

6.3 Light Reflection Rheography<sup>(9)</sup> พัฒนามาจาก photoplethysmography ที่ใช้ three light-emitting diodes อยู่ตรงกลาง ล้อมรอบด้วย photoelectric sensor และส่งผ่านอินฟราเรด ขนาด 940 นม. ซึ่งไม่กระทบโดยเม็ดสีของผิวหนัง (skin pigmentation) มีความไว 92-96 %, ความจำเพาะ 82-84 %

## แนวทางการวินิจฉัย<sup>(6)</sup>

หลังจากตรวจร่างกายสามารถแบ่งลักษณะของพยาธิสภาพของเส้นเลือดขอดได้ดังนี้

1. Sapheno-femoral incompetence with long saphenous vein tributary dilatation

- ไม่มี lipodermatosclerosis, แผล (ulceration)

หรือ รอยโรคบริเวณข้อเท้า (ankle flare)

- Control refilling time ของ high tourniquet test ได้

- Perthes' test ผลปกติ (ไม่มีปัญหาของระบบเลือดดำชั้นลึก)

## การจัดการ

ยืนยัน sapheno-femoral reflux ด้วย hand - held หรือ duplex ultrasound

2. Sapheno-popliteal incompetence with short saphenous vein tributary dilatation

- ไม่มี sapheno-femoral incompetence โดยการทดสอบอัลตราซาวนด์

- ไม่มี lipodermatosclerosis, แผล (ulceration)

หรือ รอยโรคบริเวณข้อเท้า (ankle flare)

- Varicosities ควบคุมได้โดยรัดสายรัดได้เข้า

- Perthes' test ผลปกติ

## การจัดการ

2.1 ยืนยัน sapheno-femoral competence โดยการทดสอบอัลตราซาวนด์

2.2 ยืนยัน sapheno-popliteal incompetence โดยการทดสอบอัลตราซาวนด์

2.3 Varicogram เพื่อบอก anatomy ของ sapheno-popliteal junction (เป็นทางเลือกหนึ่ง และ เพื่อดูตำแหน่งสิ้นสุดของ short saphenous vein)

2.4 Duplex ultrasound ปัจจุบันได้นำมาใช้ในการบอกตำแหน่ง sapheno-popliteal junction

3. Sapheno-femoral and sapheno-popliteal

incompetence with dilatation of both saphenous veins

- ไม่มี lipodermatosclerosis, แผล (ulceration)

หรือ รอยโรคบริเวณข้อเท้า (ankle flare)

- Varicosities ควบคุมได้โดยรัดสายรัดได้เข้า

- Perthes' test ผลปกติ

## การจัดการ

3.1 ยืนยัน sapheno-femoral และ sapheno-popliteal incompetence โดยอัลตราซาวนด์

3.2 Varicogram เพื่อดูเส้นเลือดขอดว่าต่อกับ long และ short saphenous system หรือไม่ และเพื่อดูกายวิภาคของ sapheno-popliteal junction (ทางเลือกหนึ่ง)

4. Sapheno-femoral and sapheno-popliteal incompetence or both but varices below the knee not controlled by a below the knee not controlled by a below-knee tourniquet

- ไม่มี lipodermatosclerosis หรือแผล (ulceration)

- อาจตรวจพบหรือรอยโรคบริเวณข้อเท้า (ankle flare)

- ไม่มีประวัติระบบเลือดดำชั้นลึกอุดตัน

- Perthes' test มี อาการตึงของขา

## การจัดการ

4.1 การตรวจร่างกายดูตำแหน่งของ incompetent perforator ของขา

4.2 ยืนยัน sapheno-femoral และ sapheno-popliteal incompetence โดยอัลตราซาวนด์

4.3 ตรวจ sapheno-femoral และ sapheno-popliteal reflux โดยอัลตราซาวนด์

4.4 Varicography สำหรับ superficial vein เพื่อดูการติดต่อกันของ superficial vein (ทางเลือก) ดู medial calf perforator โดยอัลตราซาวนด์

4.5 ประเมินหน้าที่ของ deep vein และบอกตำแหน่งของ perforator ด้วย photoplethysmography, ascending venography และ /หรือ duplex ultrasound

ascending venography และ duplex ultrasound ช่วยได้มากในคนไข้กลุ่มนี้

5. Sapheno-femoral and sapheno-popliteal incompetence or both but varices below the knee not controlled by a below the knee not controlled by a below – knee tourniquet with skin changes, ankle flare, lipodermatosclerosis. Past or present ulceration

- ประวัติระบบเลือดดำชั้นลึกอุดตันไม่ชัดเจน
- Perthes' test มี อาการตึงของขา

#### การจัดการ เหมือนข้อ 4

6. Skin changes and calf varices with no clinical evidence of long or short saphenous incompetence

ไม่มีประวัติของ ระบบเลือดดำชั้นลึกอุดตัน

#### การจัดการ

6.1 ตรวจสอบความสามารถของ sapheno-popliteal และ sapheno-femoral junction ด้วย duplex ultrasound

6.2 Varicography ของ superficial vein (ทางเลือก)

6.3 Duplex ultrasound study ของ deep vein (ascending venography เป็นทางเลือกหนึ่ง)

7. Varicosities of tributary veins but no evidence of sapheno-femoral or sapheno-popliteal incompetence

ไม่มี lipodermatosclerosis, ankle flare or ulceration

#### การจัดการ

7.1 ยืนยันความสามารถของ sapheno-femoral และ sapheno-popliteal junction ด้วย อัลตราซาวนด์

7.2 Varicography เพื่อดู mid-thigh-perforator

หรือ gastrocnemius perforator (ทางเลือก)

8. Recurrent varicose veins after previous surgery ควรตรวจ varicography, อัลตราซาวนด์ และ ascending venography

#### การรักษา

1 ใน 3 ของผู้ป่วยเส้นเลือดขอต้องการความมั่นใจในการอธิบายอาการของพวกเขาการรักษาแบ่งเป็น

I. Conservative treatment

II. Sclerotherapy

III. การผ่าตัด

การรักษาอาจเป็นไปในรูปแบบผสมผสาน (combine) ของ 3 วิธีข้างต้น

I. Conservative treatment

ในผู้ป่วยที่มีอาการปวดหรือบวม อาจใช้ compression hosiery (ถุงเท้า support)

II. Sclerotherapy<sup>(4)</sup>

ใช้รักษา reticular veins และ varicosity ขนาดเส้นผ่านศูนย์กลางไม่เกิน 4 มม.

#### ข้อบ่งชี้

Optimal indication

Telangiectasias

Reticular varicosities and reticular veins

Isolated varicosities\*

Below knee varicosities\*

Recurrent varicosities\*

Less than optimal indications

Symptomatic reflux, Aged or infirm patient

Patients who are not surgical candidates

Questionable indications

Greater saphenous vein reflux

Lesser saphenous vein reflux, Large varicosities

Contraindications

Allegory to the sclerosant\*

\* = In the absence of gross saphenous vein reflux



Sclerotherapy แบ่งเป็น microsclerotherapy ใช้รักษา telangiectasias และ macrosclerotherapy ใช้รักษาเส้นเลือดดำที่มีขนาดใหญ่ขึ้น

### Sclerotherapeutic agents

ยาที่ใช้สำหรับ sclerotherapy เพื่อให้เกิด endothelial damage แต่ผลข้างเคียงอาจทำให้เกิด thrombosis และ fibrosis ได้แก่

- hypertonic solution รวมถึง hypertonic saline, hypertonic dextrose และ sodium salicylate ดูดน้ำจากเซลล์เยื่อหุ้มหลอดเลือดโดยการ osmosis

- chemical irritants ตัวอย่างเช่น chromated glycerin และ polyiodinated iodine ทำให้ endosclerosis จะมี fibrin และ เกร็ดเลือดมาเกาะ แต่ที่ FDA แนะนำมีเพียง 2 ตัว คือ

1. Sodium morrhuate ส่วนผสมของ sodium salts ของกรดไขมันอิ่มตัว และไม่อิ่มตัวในน้ำมันตับปลา เริ่มเป็นที่นิยมในปี 1930 แต่มีผลข้างเคียงคือ anaphylactic reaction

2. Sodium tetradecryl sulfate เริ่มใช้เป็นที่แพร่หลายหลังปี 1950 ทำให้เกิด epidermal necrosis ถ้าใช้ความเข้มข้น > 0.2 % ผลข้างเคียงมีการแพ้ และ สีผิวเข้มขึ้น (hyperpigmentation) ก่อนใช้ควรมีการทดสอบก่อนใช้

มียาอีก 1 ตัว ที่ยังไม่ได้รับการรับรองจาก FDA แต่มีใช้กันแพร่หลายคือ polidocanol (Aethoxyskeral) เป็น urethane มีฤทธิ์ทำให้ชา ที่ความเข้มข้น 3 % ทำให้เกิดการแข็งตัว (sclerosis) ของหลอดเลือดขนาดเล็ก ใช้รักษา telangiectasia ที่ความเข้มข้น 0.5 % และ เส้นเลือดขด (varicose vein) ที่ความเข้มข้น 1%

### การรักษา telangiectatic blemishes (microsclerotherapy)

ฉีดซ้ำ ๆ จำนวนจำกัดเพียง 0.1-0.2 มล. ภายในเวลา 10-15 วินาที จะเห็นการหายไปของ telangiectasia

แล้วใช้ ผ้ายืดพัน 72 ชั่วโมงหรือมากกว่า นัดมาฉีดอีก 3-4 ครั้ง ห่างกันประมาณ 2-4 สัปดาห์

### Sclerotherapy of varicose vein (macrosclerotherapy)

รักษาเส้นเลือดขดขนาด 3-8 มม. เพื่อลดอาการปวดอาการรู้สึกหนักขาหรือล้า หลังยืนนาน ๆ เส้นเลือดขดที่ไม่สวยงาม ถ้ามี long หรือ short saphenous reflux ตรวจโดย doppler ultrasound ต้องแก้ไขโดยการ ผ่าตัดก่อนที่จะ sclerotherapy

ข้อห้ามใช้คือมี arterial occlusive disease ผู้ป่วย เคลื่อนไหวไม่ได้ และมี uncontrolled malign art tumor, แพ้ยา, acute thrombophlebitis และมี varicosity ขนาดใหญ่ และติดต่อกับ deep vein

ใช้ยา 0.5-1 % sodium tetradecryl sulfate นอนยกขา 45° ฉีดยา 0.5-1 มล. ใช้ผ้า elastic พัน 3-7 วัน

ผลข้างเคียงของ sclerotherapy คือ anaphylaxis, allergic reaction, thrombophlebitis, cutaneous necrosis, skin ulceration และ neoangiogenesis

- arterial occlusion เกิดจาก sclerosant ผ่านไปถึง terminal arteriole

- hyperpigmentation พบได้บ่อยหลังฉีด sclerotherapy ประมาณ 30 % และพบบ่อยในรายที่ฉีด sodium tetradecryl sulfate และ hypertonic saline pigment คือ hemosiderin หายได้เอง 90 % โดยใช้เวลาประมาณ 12 เดือน

- red telangiectasia หรือ neoangiogenesis มากจากการอุดกั้นของ efferent vessel และเกิดกระบวนการสร้างเส้นเลือดใหญ่ การป้องกัน neoangiogenesis เป็นการรักษาที่ดีที่สุด โดยใช้ความเข้มข้นของ sclerosant ที่ต่ำ ฉีดภายใต้แรงดันที่ต่ำปริมาณ 0.1-0.2 มล. ต่อการฉีด ณ ตำแหน่งหนึ่ง การรักษามีการใช้ pulse-dye laser ได้ผลดีแต่ราคาแพง

ปัจจุบันมีการใช้อัลตราซาวด์ร่วมกับ sclero-

therapy (ultrasound guided sclerotherapy) สำหรับรักษา sealing junctions, perforators, trunk และส่วนของเส้นเลือดที่มองไม่เห็นจากผิวหนัง

การรักษาของ Cabrera J. และคณะ<sup>(10)</sup> ในประเทศสเปน ระหว่างเดือนก.ค. 2536 – ก.ค. 2539 รักษา 500 ราย โดยใช้ duplex scan บอกตำแหน่งของ saphenofemoral junction (เส้นผ่านศูนย์กลาง 9 - 32 มม) และ long saphenous vein ใช้ 1 – 3 % lauromacrogol 400 microfoam มากกว่า 3 ปีที่ติดตามผลการรักษา พบว่า long saphenous varicose vein หาย 81% ส่วน superficial branch หาย 96.5 %

สรุปว่าการใช้ sclerosing microfoam เพิ่มข้อบ่งชี้ในการทำ sclerotherapy รวมถึงการใช้ใน vein ที่มีขนาดใหญ่ขึ้น ได้ผลดีในรายที่มีข้อห้ามในการผ่าตัด

การศึกษาของ Carezzi A.<sup>(11)</sup> ในประเทศอิตาลี เป็น prospective clinical series, 2 multicenter clinical series 1 (มี.ค. – ธ.ค. 2543) ใช้ sclerosing foam ทำจาก purified sodium tetradecryl sulphate (PSTS) ความเข้มข้น 0.2 – 3 % clinical series 2 (มี.ค. – เม.ย. 2544) รักษาแบบเดียวกับ series 1 ผล sclerosing foam ใน major varicose vein ปลอดภัย และมีประสิทธิผลแต่ยังต้องศึกษาผลระยะยาวต่อไป

3. การผ่าตัด<sup>(4)</sup> วัตถุประสงค์ของการผ่าตัด

- 1. กำจัดแรง hydrostatic ของ axial และ saphenous vein reflux
- 2. กำจัดแรง hydrodynamic force ของ perforating vein flux

ขั้นตอนการผ่าตัด

- Saphenous vein ligation
  - Groin to knee stripping (long saphenous reflux พบได้ 2 ใน 3 ของผู้ป่วย)
  - Stab avulsion ของ cluster of varicosities
- ผู้ป่วย 1 ใน 3 พบว่ามี saphenofemoral junction competent อาจจะไม่ต้องทำ avulsion แต่ stab avulsion

ของ cluster of varicosities ในกรณีที่มี reflux จาก Hunterian หรือ Dodd's perforating vein เป็นสิ่งจำเป็น

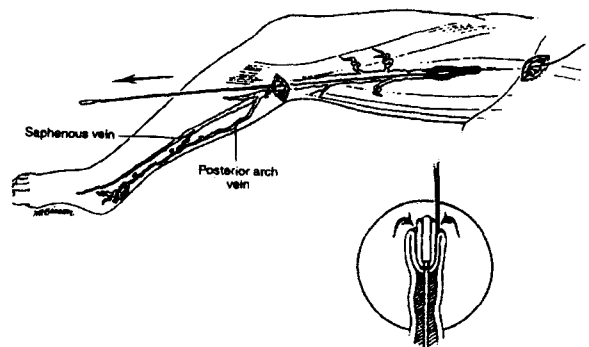
การผูก Saphenous vein (Saphenous vein ligation)

Saphenous vein ligation บริเวณ saphenofemoral junction เชื่อว่าจะควบคุม gravitational reflux (hydrostatic force) และแยก perforator vein tributaries ในส่วนที่ต้นขา

การลากเส้นเลือด Long saphenous (Long saphenous vein stripping, รูปที่ 5)

บริเวณขานี้บใช้ ลงแผลแนวเฉียงขนาด 1 ซม. เหนือรอยแยกของผิวหนัง (skin crease) สาเหตุสำคัญของการไม่สบาย และ permanent skin pigmentation คือเลือดไหลออกนอกเส้นเลือดบริเวณใต้ผิวหนัง ขณะทำ ผ่าตัดและหลังทำ saphenous vein stripping ลดผลข้างเคียงนี้โดย

- 1. ใช้ hemostatic touniquet
  - 2. ยกขาสูงก่อนและขณะทำ stripping
  - 3. Packing stripper tract โดยใช้กอลขยาย 5 ซม. ม้วน และชุบ 0.5 % lidocain ร่วมกับ epinephrine
- Vein stripper สอดเข้าด้านบน ออกทางด้านล่าง โดยลงรอยผ่าตามแนวขวางขนาดเล็กบริเวณเข้าขอบด้านในของ poplital space



รูปที่ 5. แสดงการผ่าตัด venous stripping

เทคนิค phlebectomy ขนาดของรอยผ่าขึ้นกับขนาดของเส้นเลือดขอดและความหนาของผนังเส้นเลือดลงรอยผ่าตามแนวตั้ง (vertical) ยกเว้นบริเวณที่เป็นรอยของผิวหนังเป็นแนวขวาง (transverse) เส้นเลือดขอดถูกจับโดย hook หรือ forceps technique ถึง (avulsion) ให้อายุที่สุดเท่าที่จะทำได้ หลัง avulsion ปิดแผลด้วยเทปหรือไหมละลาย

มีการศึกษาโดย Gloviczki P. ที่ประเทศสหรัฐอเมริกา เป็นเทคนิคที่ใช้ใน Mayo clinic สำหรับรักษาเส้นเลือดขอด และ แผลเส้นเลือดขอด วิเคราะห์การใช้ high ligation และ invagination stripping of incompetent segment ของ saphenous vein ร่วมกับ avulsion ของ branch varicosity เป็นวิธีการที่เหมาะสมในการรักษา superficial venous incompetence

การผูก saphenofemoral junction อย่างระมัดระวังเป็นส่วนสำคัญของการผ่าตัด long saphenous vein การเอาเส้นเลือดที่อยู่ใกล้ saphenofemoral junction ออกทั้งหมดเป็นสิ่งสำคัญ tributary ต้องถูกแยกออกถึงแขนงแรกก่อนที่จะผูก (12)

ส่วนหนึ่งของการผ่าตัด varicose vein ที่มีผลต่อผลการรักษา คือการ strip long saphenous vein ถึงระดับเข่า จากการศึกษาของ Gloucester (12) ที่ศึกษาใน

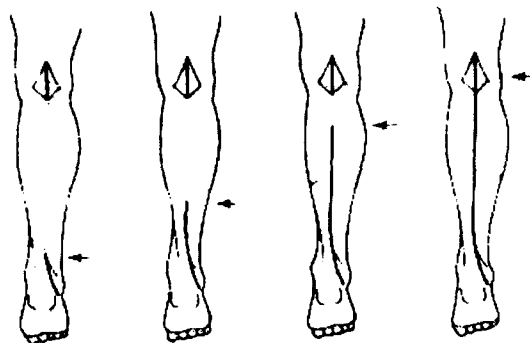
ผู้ป่วย 100 คน ที่ทำผ่าตัด LSV ผู้ป่วยที่ได้รับการทำ vein stripping มีอัตราการผ่าตัดซ้ำ 6 % หลังการผ่าตัดแล้ว 6 ปี เปรียบเทียบกับการผูก saphenofemoral junction (SFJ) เพียงอย่างเดียวพบอัตราการผ่าตัดซ้ำ 20 %

**ข้อห้ามของการ stripping<sup>(13)</sup> คือ**

1. ผู้ป่วยที่มีปัญหา bleeding disorders แนะนำให้ทำ high ligation โดยไม่ต้อง stripping
2. ผู้ป่วยที่มี lymphedema ข้อเท้าจะบวมมากขึ้นเมื่อได้รับการ stripping การรักษาคือ high ligation และ avulsion of vein
3. ผู้ป่วยที่มี arterial insufficiency การผ่าตัดเป็นข้อห้าม ควรใช้ถุงเท้า support

**การผ่าตัด short saphenous vein<sup>(4)</sup>**

การสิ้นสุดของ saphenous vein ใน popliteal fossa, 42 % ของ low termination อยู่ภายใน 5 ซม. จากข้อเข่า อย่างไรก็ตาม short saphenous vein อาจต่อเนื่องไปถึงต้นขาและสิ้นสุด ณ ที่ใดที่หนึ่ง ตัวอย่างเช่น สิ้นสุดที่ vein of Giacomini 12 % short saphenous vein อาจสิ้นสุดในระดับที่สูงขึ้นใน femoropopliteal vein หรือ posterior subcutaneous thigh vein (รูปที่ 6)



รูปที่ 6. แสดงกายวิภาคของ short saphenous vein

Distal 1/3	middle 1/3	proximal 1/3	popliteal fossa
7%	51.5%	32.5%	9%

เพราะกายวิภาคที่เปลี่ยนแปลงไปและข้อจำกัดของ short saphenous vein จึงต้องมีการตรวจโดยใช้ continuous wave ultrasound และ duplex scan เพื่อยืนยัน short saphenous vein reflux และบอกจุดสิ้นสุดของ short saphenous vein, Hobb ได้แนะนำการทำ short saphenous varicography บนเตียงผ่าตัด คนไข้ส่วนใหญ่มี segmental reflux van Bemmelen และคณะพบว่า ส่วนต้นของ vein incompetent 36 % ส่วนกลางน่องพบ incompetent 31 %

ขั้นตอนการผ่าตัด ทำในท่านอนคว่ำ งอเข่าเพื่อหย่อน popliteal space, ลงมีดเหนือจุด สิ้นสุดของ short saphenous vein กึ่งกลางระหว่าง middle และ lateral third ของ popliteal space ลงมีดเปิดแผลในพังผืดในแนวเดียวกับผิวหนัง sural n. ต้องได้รับการบ่งชี้และรักษาไว้ stripping โดยใช้ disposable plastic codmann vein stripper หรือ Oesch stripper จำกัดอยู่บริเวณ proximal short saphenous ถึงเหนือกลางน่องในผู้ป่วยส่วนใหญ่ กรีดเปิดปลาย stripper ใช้ใหม่ที่ไม่ละลายที่แข็งแรงผูกปลาย stripper ไหมนี้จะยึดกับส่วนปลายของเส้นเลือดดำและกลับเข้าไป (inverted) หลังจากนำ stripper ออกทางด้านในแล้ว Gastrocnemius vein ต้องหาในแผลด้านบน เพราะถ้ายังเหลืออยู่จะทำให้เกิดการกลับเป็นซ้ำของเส้นเลือดขอดในส่วนน่องด้านหลัง

#### อาการแทรกซ้อนจากการผ่าตัดเส้นเลือดขอด<sup>(1)</sup>

1. Hematoma and hemorrhage ขึ้นกับตำแหน่งการผ่าตัด ชนิดของผู้ป่วยและ stripping technique การใช้ยาชาที่ผสมแอดรีนาลินจะช่วยลดก้อนเลือด (hematoma) บริเวณแผลตาม การกดห้ามเลือดของผ้ายัดที่เหมาะสมช่วยลด ก้อนเลือดใต้ผิวหนัง (subcutaneous hematoma) หลัง stripping perforating vein ของต้นขา ทำให้เลือดออกมากกว่าที่อื่น ๆ ในผู้ป่วยช้วน hematoma ก็พบได้มากกว่า ไม่มีการศึกษาว่ายาปฏิชีวนะจำเป็นในการผ่าตัดเส้นเลือดขอด การติดเชื้อจะพบบ่อยเมื่อมีแผลเส้นเลือดขอด, Earnshaw JJ. แนะนำ ฉีดยา co-

Amoxiclav ทางเส้นเลือดเพียงครั้งเดียว

ตำแหน่ง hematoma ที่พบบ่อยคือ ต้นขา การลดขนาด stripper head หรือใช้ PIN (Perforate - Invaginate - Stripping) stripping จะลดขนาดของ stripper ที่ทางออกแต่ไม่ลดขนาดของ hematoma การผ่าตัดโดยใช้สายรัด ช่วยลดการเสียเลือดระยะเวลาผ่าตัดและ hematoma หลังผ่าตัด

2. แผลติดเชื้อ (Wound infection) พบได้น้อยกว่า 1% อย่างไรก็ตาม vein stripping ใน แผลที่ไม่หาย (unhealed ulcer) จะเพิ่มอุบัติการณ์การเกิดแผลติดเชื้อสูงขึ้น

3. Erectile dysfunction พบน้อยเป็นความผิดปกติของ arterial distribution ที่ไปยังอวัยวะสืบพันธุ์ โดยมาจาก common femoral artery และ external pudendal artery โดยไม่มาจาก hypogastric artery ต้องหลีกเลี่ยงการทำให้ external pudendal artery เสีย

4. Lymphatic complication พบ 8.7 % พบ lymphorrhea 5.4 %, lymphocele 2.6 %, lymphangitis 1.09 % และ lymphoedema 0.5 %

5. Venous thrombosis พบน้อยในผู้ป่วยที่ได้รับการคัดเลือกแล้ว การป้องกันภาวะนี้อาจใช้ heparin prophylaxis ในคนไข้ที่มีปัจจัยเสี่ยง เช่น เคยมีประวัติระบบเลือดดำชั้นลึกอุดตัน (DVT) มาก่อน หรือประวัติใช้ยาคุมกำเนิด

6. ความเสียหายต่อ saphenous nerve พบได้ในกรณีที่ทำการ strip จากบริเวณข้อเท้า

#### การเปรียบเทียบผลการรักษาระหว่าง sclerotherapy กับการผ่าตัด

ในปี 1968 Hobbs<sup>(13)</sup> ได้รายงานผลการรักษาในระยะ 2 ปี เปรียบเทียบระหว่าง sclerotherapy กับการผ่าตัด เขาสรุปว่าผู้ป่วยที่มี sapheno-femoral incompetence ควรจะทำการรักษาด้วยวิธีผ่าตัดดีที่สุด เพราะการกลับเป็นซ้ำ หลัง sclerotherapy สูงกว่า การใช้ sclerotherapy บริเวณใต้เข่ารักษาหายขาด (cure) 60 %, ดีขึ้น (improve)

40 % ประสิทธิภาพสูงกว่าการผ่าตัด แต่เมื่อติดตามไป 5 ปี พบว่า sclerotherapy ที่ระยะเวลา 1 ปี อัตราการหาย 82 % ลดลงเหลือ 7 % ส่วนที่ตีขึ้น 30 % ขณะที่การผ่าตัดหายขาด 20 % และ ตีขึ้น 80 % ที่เวลา 5 ปี

การรักษา trunk varices พบการกลับเป็นซ้ำของเส้นเลือดขอด 65 % ของผู้ป่วยที่รักษาด้วย sclerotherapy เมื่อติดตามไป 5 ปี

### การรักษาผสมผสานระหว่างการผ่าตัด และ sclerotherapy <sup>(13)</sup>

การผ่าตัดจะรักษาใน major long and short saphenous vein incompetence ส่วน sclerotherapy จะทำในขาท่อนล่างที่มี isolated varicosities

Sclerotherapy ใช้มากขึ้นในการรักษา residual varicosities หลังการผ่าตัด

### การผ่าตัดวิธีอื่น ๆ

1. Ambulatory phlebectomy เริ่มมีขึ้นในปี ค.ศ.1966 โดย Muller <sup>(14)</sup> ใช้ยาชาเฉพาะที่ ผ่าตัดเส้นเลือดขอดที่มีขนาดใหญ่ออก ยกเว้น proximal long saphenous vein ที่ใช้วิธี stripping ดีกว่า ภาวะแทรกซ้อน ได้แก่ การเกิดตุ่มพอง, thrombophlebitis เฉพาะที่, ผิวน้ำตาย, เลือดออก และอาการบวม การใช้แผ่นกดห้ามเลือดหลังผ่าตัดช่วยลดปัญหาเลือดออก และเพิ่มการดูดกลับ

2. CHIVA method เริ่มนำมาใช้เมื่อปีค.ศ. 1983 โดย Francheschi <sup>(15)</sup> ซึ่งเป็นวิธี conservative hemodynamic treatment ของ superficial venous insufficiency ในผู้ป่วยนอก (ambulatory patient) ใช้วิธีตรวจก่อนการผ่าตัดเพื่อแสดง reentry perforating vein โดย colour ultrasound วิธีการผ่าตัดโดยตัด hydrostatic pressure column และแยก venovenous shunt โดยการผูกส่วนของ superficial venous network และ potential zone การผ่าตัดใช้เวลาสั้นใช้ยาชาเฉพาะที่ แผลผ่าตัดขนาดเล็กและผู้ป่วยไม่ต้องนอนโรงพยาบาล แต่มีข้อจำกัด คือการวินิจฉัยก่อนการผ่าตัด แม้แต่

เครื่อง duplex color ultrasound ก็อาจจะไม่สามารถบอกตำแหน่งได้อย่างชัดเจน

มีการศึกษาของ Maeso J. และคณะ <sup>(16)</sup> ในประเทศสเปน เปรียบเทียบผลทางคลินิกระหว่าง stripping และ CHIVA ในการรักษา varicose vein ในส่วนของขา เป็น non randomized case review study ผู้ป่วย 85 ราย ได้รับการทำ venous stripping & phlebectomy ปีค.ศ.1991 – 1993 และผู้ป่วย 90 รายได้รับการผ่าตัดวิธี CHIVA ในปี 1994 พบว่า CHIVA treatment มีข้อดีกว่า venous stripping ในระยะ 3 ปี ที่ติดตาม แต่ต้องมีการศึกษา prospective randomized study เพื่อยืนยันผลที่ได้นี้

3. The trivex system (transilluminated powered phlebectomy) โดย endoscopic resection และเอา superficial vein ออก โดยใช้ illuminator และ "powered vein rejector" vein จะถูก ระบุตำแหน่ง ด้วยปากกาเมจิก แสงไฟจะนำสู่ขาเพื่อให้เห็นเส้นเลือดโดยลงแผลขนาดเล็ก power vein rejector ที่ปลายจะมีแหล่งกำเนิดไฟฟ้าเพื่อใช้ตัดเส้นเลือดดำออก ขึ้นส่วนของเส้นเลือดดำจะถูกดูดกลับโดยเครื่องดูด (suction) ข้อได้เปรียบของวิธีนี้เมื่อเทียบกับ standard ambulatory phlebectomy ยังไม่ได้รับการพิสูจน์

4. การใช้ endostripping technique ที่บาดเจ็บน้อย สำหรับ limited stripping ของ long saphenous vein ศึกษาโดย Shami Yeh A. <sup>(17)</sup> ในประเทศออสเตรเลีย ผู้ป่วย 16 รายในช่วงเดือน พ.ย. 2541 – ม.ค. 2542 ใช้ color duplex scan ในการบอกตำแหน่งเส้นเลือดขอด 15 ใน 16 ราย ผ่าตัดสำเร็จ 1 รายต้องกลับไปทำ conventional stripping เพราะพังผืดจากการผ่าตัดครั้งก่อน เวลาผ่าตัดเฉลี่ย 57 นาที หลังผ่าตัดพบ hematoma 1 ราย

5. Endovenous catheter ablation (EVCA) เป็น minimal invasive ทางเลือกใหม่แทน surgical stripping รวมถึงการใช้ laser ablation และ radiofrequency ablation

5.1 Endovenous laser ablation of saphenous vein (ELAS)

Bone C และคณะ<sup>(18)</sup> เคยรายงานการรักษา เส้นเลือดขาโดยใช้ diode laser ใน Breman เดือน ต.ค. 2542 ขนาดของ เส้นเลือดดำ ระหว่าง 4.7 – 16 มม. โดยใช้ sterile bare tipped laser fiber 400 – 750 micrometers indiameter สอดผ่านผิวหนังบริเวณต้นขา ส่วนปลายอยู่ได้ saphenofemoral junction 1 – 2 ซม. ยืนยันโดยแสงไฟผ่านผิวหนังออกมา มีการใช้ ultrasound guidance และ mark ก่อนผ่าตัดชนิดยาชา 0.5% lidocaine ไล่เลือดโดยการทำ trendelenburg ใช้พลังงานที่ความยาวคลื่น 810 นม. diode laser ผล 24 ชม. – 7 วัน ผู้ป่วย จะมี จำเลือดและมีรอยนูนขนาดเล็ก บริเวณที่ฉีดยาชา ไม่พบ superficial thrombophlebitis


เมื่อติดตามไป 4.2 เดือน ไม่พบผู้ป่วยที่ต้องรักษา ซ้ำ ผลระยะสั้นเป็นที่น่าพอใจติดตามที่เวลา 2 ปี พบ 80 รายที่มี isolated branch varicosities (Giacomini, Anterolateral branch เป็นต้น) มีการปิดของเส้นเลือด 100 %

สรุปว่าผลของ endoluminal laser มีประสิทธิภาพ ปลอดภัยในการรักษา SFJ incompetence และปิด long saphenous vein

5.2 การรักษาเส้นเลือดขาโดยใช้เทคนิค vnus closure ศึกษาโดย Whiteley MS. และคณะ<sup>(19)</sup> ใน ประเทศอังกฤษ

Vnus closure system ประกอบด้วย 2 ส่วน

1. Closure catheter ที่ปราศจากเชื้อใช้ครั้งเดียว ทั้งหุ้มด้วย electrode มี 2 ขนาดคือ 5Fr และ 8Fr (รูปที่ 7)



รูปที่ 7. แสดง closure catheter

5Fr มี 4 electrodes ขยายได้ระหว่าง 2 – 8 มม.  
8Fr มี electrodes 6 คู่ ขยายได้ระหว่าง 4 – 12 มม.  
ส่งผ่านพลังงานคลื่นวิทยุ (radiofrequency) สู่มง


เส้นเลือด ความร้อนทำให้เส้นรอบวงมีขนาดเล็กลง รวมทั้งมีการเสื่อมสลายของคอลลาเจน และกล้ามเนื้อตาย

2. System, the radiofrequency generator ใช้อุณหภูมิ 85°C และรักษาอุณหภูมินี้ไว้ตลอดการทำหัตถการ (รูปที่ 8)

Closure system ใช้ทำให้ long saphenous vein แข็งตัวในผู้ป่วย long saphenous vein reflux สามารถใช้ใน primary และ recurrent varicose vein เหมาะสำหรับ straight long saphenous vein ที่ไม่มีการโป่งพอง, คดเคี้ยวหรือมีก้อนเลือดในบริเวณที่จะทำการรักษา relative contraindication คือ ผู้ป่วยที่มี pace maker, internal defibrillator และ peripheral arterial disease

ผู้ป่วยทุกรายได้รับการตรวจ venous incompetence โดย duplex scan ก่อนการผ่าตัด mapping ทั้ง LSV และ SSV, รักษา perforating vein incompetence โดย SEPS หลังจากทำ VNUS เสร็จแล้ว ให้อาษาเฉพาะที่ และ intraoperative ultrasound นอกนั้นทำ reverse trendelenburg เพื่อบอกตำแหน่ง saphenofemoral junction

Catheter ทางผ่านผิวหนังบริเวณข้อเท้าภายใต้การนำของอัลตราซาวนด์ ผ่าน SFJ สู common femoral vein หลังจากไล่เลือดโดย ยางรัดไล่เลือด แล้วตำแหน่ง electrode จะได้รับการตรวจซ้ำ radiofrequency generator



รูปที่ 8. แสดง Closure system

จะผ่านความร้อน 85°C, catheter จะค่อย ๆ ถอยออกมา ในอัตรา 2.5 ซม./นาที ผนังเส้นเลือดดำจะบวมหนา รู (lumen) ขนาดเล็กสีดำ และตรวจพบการไหลของเส้นเลือด (color flow) จำนวนเล็กน้อยที่บริเวณ SFJ

การศึกษาโดย Rautio T และคณะ<sup>(20)</sup> ใน ฟินแลนด์ เป็น randomized study เปรียบเทียบ vnus closure กับ conventional stripping พบว่า vnus closure มีข้อได้เปรียบในแง่ลดปวดหลังผ่าตัดรักษาตัวสั้นกว่า สามารถกลับไปทำงานตามปกติได้เร็วกว่า ประหยัดค่าใช้จ่ายโดยเฉพาะในกลุ่มผู้มีงานทำ

### ความสำคัญและการผ่าตัด perforating vein disease <sup>(21)</sup>

เมื่อ 40 ปีก่อน Cockett จากอังกฤษและ Linton ในอเมริกาเหนือ มีหลักการว่าการผูก perforator เป็นสิ่งจำเป็นในการจัดการกับแผลเส้นเลือดขอด

### การผ่าตัด perforator แบบเปิด (Open perforator vein ligation)

Linton เป็นผู้เสนอการผูก perforator เพื่อป้องกันการเกิดแผลในปี 1938 เขาสรุปว่าผลของ perforating vein incompetence ทำให้เกิด แผลเส้นเลือดขอด, การผ่าตัดของ Linton มีการลงแผล ยาว ทำให้มีภาวะแทรกซ้อนจากแผล และต้องอยู่ ร.พ.นาน จึงได้มีการพัฒนาเทคนิคการผ่าตัดที่ ราบเรียบลดลงคือ subfascial endoscopic perforating vein surgery (SEPS)

### การผ่าตัด perforator โดยใช้กล้อง, Subfascial endoscopic perforating vein surgery (SEPS)

SEPS <sup>(22)</sup> ใช้ endoscopic port ลงตำแหน่ง subfascial space บริเวณน่องโดยลง สองแผลเล็ก ๆ ไกลจากแผล ใช้ balloon และ CO<sub>2</sub> เพิ่ม space, การผ่าตัด incompetent perforating vein ถูก clip และตัดด้วยกรรไกร หรือตัดโดย harmonic scalpel, การตัด paratibial perforator ต้อง fasciotomy ส่วน deep posterior compartment

SEPS ใช้ในผู้ป่วยที่ได้รับการผ่าตัด superficial reflux แล้วโดยแผลอาจจะหายหรือไม่ก็ได้ ระบบเลือดดำชั้นลึกอุดตัน และแผลติดเชื้อ เป็นข้อห้ามของ SEPS ผู้ป่วยต้องได้รับการตรวจ duplex scan ก่อนการผ่าตัด เพื่อดู incompetence ของ perforating vein และดู incompetence หรือการอุดตันของระบบเลือดดำชั้นลึก เราใช้ contrast phlebography ในผู้ป่วยที่มีโรคของระบบเลือดดำอุดตันอยู่แล้ว (underlying occlusive disease) หรือผู้ป่วยที่จะผ่าตัดระบบเลือดดำชั้นลึก (deep venous reconstruction)

ผลของ subfascial endoscopic perforating vein surgery (SEPS) พบว่าปลอดภัยกว่า open perforator vein ligation โดยศึกษาใน 12 series ที่ทำ SEPS 361 ขา พบอัตราการกลับเป็นซ้ำของแผล 10 % ของ ผู้ป่วยที่ทำ superficial reflux surgery และ SEPS 150 ขาทำ SEPS อย่างเดียว ติดตามไป 23 เดือน พบการกลับเป็นซ้ำของแผล 12 %

สรุปว่า SEPS ปลอดภัยและมีประสิทธิภาพในการรักษาบริเวณ medial calf perforator แผลหายเร็ว การกลับเป็นซ้ำของแผลต่ำ ในผู้ป่วย primary valvular incompetence แต่ในการรักษา post thrombotic syndrome ยังต้องศึกษาต่อไป

การศึกษา พยาธิสรีรวิทยาของ perforating vein โดยใช้ duplex ultrasound โดย Bjordal เขาวัดความดัน และ electromagnetic flow metry ในผู้ป่วยที่ได้รับการผ่าตัด primary varicose vein โดยใช้ยาชาเฉพาะที่เขา ยืนยัน incompetent flow ของ perforating vein ที่ข้อเท้า และสรุปว่าใน primary venous insufficiency การเสียของ perforator เป็นผลมาจาก saphenous reflux

หลักฐานที่สนับสนุนข้อมูลดังกล่าว คือการศึกษา ที่ Edinburgh ผู้ป่วยได้รับการตรวจโดย duplex ultrasound หลังผ่าตัด saphenous ligation และ stripping 14 สัปดาห์ พบว่า incompetent ankle perforator vein กลับมา competent หลังจากเอา saphenous vein ออกแล้ว เมื่อ reflux มาจาก superficial system แต่ถ้ามี deep



venous incompetence จะไม่มีการกลับมา competent ของ perforator

### Recurrent varicose veins (การกลับเป็นซ้ำของเส้นเลือดขอด)

มีความจำเป็นต้องแยก residual veins จาก recurrent veins

Residual veins หมายถึง เส้นเลือดดำที่ไม่ได้รับการรักษาตั้งแต่การผ่าตัดครั้งก่อน และไม่สามารถตรวจพบได้ก่อนที่จะผ่าตัดและขณะผ่าตัด Residual veins รักษาโดยการผ่าตัดเพิ่มหรือ sclerotherapy recurrent veins หมายถึง normal vein จากการผ่าตัดครั้งก่อน แล้วต่อมามีปัญหา varicosities หลังการรักษา

อุบัติการณ์<sup>(23)</sup> ของการเกิดการกลับเป็นซ้ำของเส้นเลือดขอด หลังจากการผ่าตัดที่เหมาะสมแล้ว 20 % สาเหตุที่เป็นไปได้ คือ

#### 1. การผ่าตัดที่ไม่เพียงพอและไม่เหมาะสม

Inadequate surgery ในศัลยแพทย์ที่ประสบการณ์น้อย ไม่สามารถจะผูก saphenofemoral junction จากการศึกษาของ Stonebridge และคณะ<sup>(15)</sup> พบการกลับเป็นซ้ำของเส้นเลือดขอด จากเทคนิคการผ่าตัดที่ไม่ดี บริเวณ saphenofemoral junction 66 % และพบ การกลับเป็นซ้ำของเส้นเลือดขอด ได้ 60 % ในรายที่ไม่ได้เอา long saphenous vein ออก หรือในรายที่จำเป็นต้องผูก saphenopopliteal junction แต่ไม่ได้ผูก เนื่องจากกายวิภาคบริเวณ saphenopopliteal junction มีความซับซ้อน ต้องได้รับการประเมินอย่างละเอียด พบการกลับเป็นซ้ำ ของ saphenopopliteal reflux 4 % ในรายที่ได้รับการผ่าตัดไปแล้ว และพบ 15 % ในรายที่ไม่ได้ผ่าตัด บริเวณ saphenopopliteal junction

2. Neovascularization (angiogenesis) เส้นเลือดที่คดเคี้ยวใหม่จากเส้นเลือดที่ผูกไว้แล้วไปต่อกับเส้นเลือดอื่น ๆ เป็นสาเหตุของ saphenofemoral junction incompetence โดยเฉพาะในรายที่ long saphenous vein ไม่ได้รับการ stripping, Jones และคณะ พบ

neovascularization ของ long saphenous vein ที่ได้รับการ stripping 20 % ของ saphenofemoral recurrence, ส่วน saphenous vein ที่ไม่ได้รับการ stripping 60 %

การคิดค้นผนังกัน (barrier)<sup>(12)</sup> ของ saphenofemoral ถูกแนะนำขึ้นเพื่อลด neovascularization

Glass ใช้ mersilene mesh ที่ขานับเพื่อป้องกัน การเกิดซ้ำของเส้นเลือดขอด

Thompson หลีกเลี่ยงการใช้วัสดุสังเคราะห์ใน ขานับและแนะนำ patch จาก cribiform fossa วางบน saphenofemoral Thompson และ Glass รายงานการเกิดซ้ำ <5%

Gloucester ใช้ polytetrafluoroethylene (PTFE) patch เพื่อลด neovascularization มีการศึกษาการใช้ PTFE patch เพื่อป้องกัน neovascularization โดย Earnshaw JJ.<sup>(24)</sup> และคณะ (Prospective cohort study) ในปี 1998 สรุปว่า PTFE patching ปลอดภัยแต่ไม่สามารถ ทำให้ neovascularization หดไปได้

การศึกษา Creton D.<sup>(25)</sup> ในประเทศฝรั่งเศส ผ่าตัด recurrent saphenofemoral incompetence โดยใช้ expanded polytetrafluoroethylene patch วางหน้าต่อ femoral vein คู่มือระยะยาวผู้ป่วย 137 ราย (170 ขา) เมื่อ เม.ย. 2535 – 2537 ติดตามไปได้ 119 ขา (ผู้ป่วย 100 ราย) เวลาเฉลี่ย 4.9 ปี สรุปว่าการผ่าตัดซ้ำโดยใช้ patch interposition เมื่อคู่มือระยะยาวพบอัตราเสี่ยงลดลง ในการเกิด recurrent varicofemoral junction แต่การ ผ่าตัดที่กว้าง (wide resection) ของ neovascularization ในบริเวณขานับดูเหมือนว่าไม่มีประโยชน์

#### 3. progression of disease

สาเหตุที่ไม่สามารถป้องกันได้ของ การกลับเป็นซ้ำของเส้นเลือดขอด จากสาเหตุ valvular incompetence ที่เคย competent เมื่อการผ่าตัดครั้งก่อน

ปัจจุบัน duplex scan ใช้เป็นมาตรฐาน ในการวินิจฉัย การกลับเป็นซ้ำของเส้นเลือดขอด phlebography และหรือ phlethysmography อาจใช้ช่วยวินิจฉัยในบางกรณี



### การพัฒนาการผ่าตัดเส้นเลือดขอด<sup>(12)</sup>

แผนลคั้ตราการเกิดซ้ำหลังการผ่าตัดเส้นเลือดขอด

1. ต้องได้รับการวินิจฉัยที่ถูกต้อง
2. การผ่าตัดเหมาะสมถูกวิธี

### การรักษาภาวะแทรกซ้อนของเส้นเลือดขอด<sup>(5)</sup>

- อาการบวม อาจใช้ ผ้ายืดพันหรือถุงน่องที่สวมถึงขาหนีบ

- Thrombophlebitis ไม่มีข้อบ่งชี้ของยาปฏิชีวนะ ในการรักษา thrombophlebitis ผู้ป่วยควรส่งตัวไปพบผู้เชี่ยวชาญ เพราะ thrombophlebitis มีแนวโน้มจากเส้นเลือดที่มีความผิดปกติอยู่แล้ว จากการตรวจด้วย duplex scan พบว่า 1 ใน 4 ของผู้ป่วยที่เป็น superficial thrombophlebitis มีระบบเลือดดำชั้นลึกอุดตัน ดังนั้นจึงแนะนำให้ผู้ป่วยทุกรายที่มี thrombophlebitis ต้องทำ duplex scan ทุกรายเพื่อตัดภาวะ ระบบเลือดดำชั้นลึกอุดตัน ถ้าขนาดเล็กใช้วิธี ผ้ายืด (bandage) รัด 2 สัปดาห์ ถ้าเป็นบริเวณกว้างอาจให้ยาแก้อักเสบ เช่น indomethacin, แนะนำบริหารเท้าและยกขาสูง

- ภาวะเลือดออกจากเส้นเลือดขอด ยกขาสูง ใช้ ผ้ายืดพัน และรักษาเส้นเลือดที่เป็นผลทำให้เกิดเส้นเลือดขอด

- Varicose eczema หรือ lipodermatosclerosis ต้องตรวจโดย duplex scan เพื่อหาความผิดปกติของระบบเลือดดำ โดยทั่วไป ถ้าพบความผิดปกติแต่ superficial venous incompetence ควรผ่าตัดแก้ไข แต่ถ้ามี deep vein incompetence การผ่าตัดไม่ช่วยในการรักษา ควรให้ผู้ป่วยทาสเตียรอยด์ และสวมถุงน่องพิเศษที่รัดถึงขาหนีบ (compression hosiery)

### การรักษาแผลเส้นเลือดขอด

พบความชุกในการเกิดแผลของขา ในผู้ป่วย chronic venous disease ในยุโรป และชาวตะวันตก 0.5 – 1 % กลไกโดย venous hypertension เป็นผลจาก reflux และ/หรือ venous outflow obstruction การเสีย

หน้าที่ของ calf muscle pump เกี่ยวข้องกับการหายของแผลผลการศึกษา<sup>(26)</sup> แผลที่เกิดจาก reflux จาก superficial vein เพียงอย่างเดียวหรือร่วมกับ perforator veins โดย deep venous system ปกติ พบว่าการผ่าตัด superficial vein ทำให้แผลหายได้ 90 % reflux ที่มาจากทั้ง superficial และ deep venous system การทำ superficial vein ligation และ/หรือ stripping ผลการรักษาแผลได้ผลไม่ดี ทำให้เกิดการ การกลับเป็นซ้ำ สูงเมื่อติดตามไป 5 ปี

Cullum และคณะ<sup>(5)</sup> ได้ทำการศึกษา ประสิทธิภาพของการใช้ ผ้ายืดพันรัดขา และการใส่ถุงน่อง ในการรักษาเส้นเลือดขอด เขาสรุปว่าการกดห้ามเลือด (compression) ช่วยเพิ่มอัตราการหายของแผล Nelson และคณะ<sup>(5)</sup> พบว่าการกดห้ามเลือด ช่วยลดการกลับเป็นซ้ำของแผลเส้นเลือดขอด และ อัตราการเกิดโรคซ้ำต่ำกว่าในถุงน่องพิเศษที่รัดขาหนีบในระดับที่สูงขึ้น

### พบหลักฐานจากการสังเกตดังนี้<sup>(20)</sup>

- perforating vein incompetence หมายถึงเลือดที่ผ่านจาก deep system สู่อะ superficial system ยิ่งกว่านั้น เส้นเลือดเหล่านี้จะอยู่ตรงกับตำแหน่งของแผลเส้นเลือดขอด

- incompetent perforating vein ตรวจพบในผู้ที่เป็นแผลเส้นเลือดขอดบางราย

- การผูก perforating vein นำไปสู่การหายของแผล

15 ปี ที่ผ่านมา ข้อสรุปดังกล่าวได้รับการโต้แย้ง เพราะบางแผลหายโดยวิธีผ่าตัดอื่นและโดยไม่ต้องผูก perforator และในกลุ่มที่ได้รับการผูก perforator ก็ได้ผลไม่ตึ้นัก

Ankle perforator เสียเพียงอย่างเดียวพบน้อยในผู้ป่วยที่เป็นแผล มีการทดลองและผลการทดลองที่ยังมีข้อจำกัด โดยเฉพาะการผ่าตัด saphenous vein และการใช้ support stocking หลังผ่าตัดมีข้อมูลเพียงเล็กน้อยเกี่ยวกับข้อได้เปรียบของ perforator ligation เพียงอย่างเดียวโดยไม่ผูก saphenous vein

มีหลักฐานมากขึ้นของการหายของแผล หลังจาก ผูก saphenous vein และ perforator ร่วมกันแผลหาย ในผู้ป่วยที่ไม่มี post thrombotic disease หรือ deep vein incompetence

โดยสรุปผู้ป่วยที่มี saphenous และ perforator incompetence และ deep vein ปกติการรักษาโดยผูก saphenofemoral junction เพียงอย่างเดียวแผลหายได้ โดยไม่ต้องผูก perforator โดย perforator สามารถกลับ

มา competent ได้ การจัดการกับผู้ป่วยที่มี superficial, perforator และ deep incompetence จากข้อมูลที่จำกัด เกี่ยวกับหลักฐานสำหรับการผูก saphenous vein และ perforator ในผู้ป่วยเหล่านี้ ดูเหมือนว่าผู้ป่วยที่มี primary deep incompetence หรือ deep incompetence จาก ระบบเลือดดำชั้นลึกอุดตัน ที่ไม่มีภาวะอุดตันจะได้ผลดี ในทางตรงกันข้ามการผ่าตัดในผู้ป่วยที่มี deep vein incompetence และยังคงมีภาวะอุดตัน จะเป็นวิธีที่ไม่ดี

---

#### Differential diagnosis of varicose vein<sup>(6)</sup>

---

- |  |   |
|--|---|
| - Visible non-varicose vein                                  | - Dilated cutaneous venules                                   |
| - Post-thrombotic collateral veins                           | - Pelvic tumours causing venous obstruction                   |
| - Klippel-Trenaunay syndrome                                 | - Venous angiomata  |
| - Parkes-Weber syndrome                                      | - Herniation of the anterior tibial muscle through the fascia |
| - Arteriovenous fistula or fistulae (congenital or acquired) | - Dilated veins of pregnancy                                  |
| - Avalvular disease of the deep veins (congenital absence)   |   |
- 

---

#### Methods used for investigating varicose veins

---

##### Ultrasound

- Direction of flow
- Superficial vein reflux
- Communicating vein reflux
- Deep vein reflux
- Duplex imaging – the direction of flow in the deep, superficial and perforators

##### Contrast phlebography

- Varicography – site, extent and connections of varices
  - Ascending phlebography – state of deep veins and detection of incompetent perforators
  - Descending phlebography – direction of deep vein valves and long saphenous incompetence
-