

บทความพิเศษ

การคัดกรองความผิดปกติของหัวใจทารกในครรภ์ด้วย ภาพหัวใจ 4 ห้อง : บทวิเคราะห์

บุญชัย เอื้อไพโรจน์กิจ*
สุจิต เผ่าสวัสดิ์*

Uerpairojkit B, Phaosavasdi S. Screening of fetal heart diseases with 4-chamber view: a reappraisal. Chula Med J 1996 Mar; 40(3): 181-186

The progressive developments in cardiac ultrasound during the past two decades have substantially altered the practice of perinatologists, obstetricians and cardiologists. Fetal cardiac ultrasound studies are now becoming the primary armamentarium in the diagnosis of fetal congenital heart diseases. Since a 92% sensitivity of 4-chamber view in screening fetal heart diseases was firstly reported in 1987, 4-chamber view has been widely recommended for routine use in fetal sonographic examinations. Recent studies have demonstrated somewhat variable results and have suggested incorporation of the outflow tract study in order to achieve higher sensitivity. Obstetricians taking care of patients should thoroughly understand the advantages and limitations of fetal cardiac scanning, especially the 4-chamber view, in order that the appropriate information and management plan can be offered to the patients.

Key words : *Fetal heart, 4-chamber view, Fetal echocardiography.*

Reprint request : Uerpairojkit B, Department of Obstetrics and Gynecology, Faculty of Medicine, Chulalongkorn University, Bangkok 10330, Thailand.

Received for publication. October 10, 1995.

เป็นที่ยอมรับกันทั่วไปว่าในช่วง 20 ปีที่ผ่านมา แพทย์ได้ทำการศึกษาโครงสร้าง และการทำงานของหัวใจทารกในครรภ์กันอย่างกว้างขวาง จนทำให้แพทย์มีความเข้าใจในหัวใจทารกทั้งในเชิงกายวิภาค สรีรวิทยา พยาธิสรีรวิทยา อย่างลึกซึ้งมากยิ่งขึ้น คลื่นเสียงความถี่สูง ไม่ว่าจะเป็น Gray scale, Pulsed Doppler system, Color Doppler flow mapping system หรือ Time-motion system ได้กลายเป็นวิธีการมาตรฐานที่แพทย์นำมาใช้ตรวจหาความผิดปกติของทารกในครรภ์กันอย่างแพร่หลาย การตรวจหัวใจทารกในครรภ์ด้วยคลื่นเสียงความถี่สูง ซึ่งเรียกว่า Fetal echocardiography ในระนาบต่างๆ เช่น 4-chamber view, Short axis view, Long axis view, Aortic arch view ฯลฯ ช่วยให้แพทย์สามารถประเมินโครงสร้างต่างๆ ของหัวใจในครรภ์ตั้งแต่ ช่องหัวใจ ลิ้นหัวใจ หลอดเลือดเข้าและออก ทำให้สามารถบอกความผิดปกติต่างๆ ได้ จากรายงานต่างๆ ในช่วงหลายปีที่ผ่านมา เป็นที่ทราบกันดีว่า 4-chamber view เป็นภาพที่ตรวจได้ง่ายและให้ข้อมูลแก่แพทย์มาก และได้รับการแนะนำว่าเป็นภาพที่เหมาะสมที่จะใช้ในการตรวจคัดกรองความผิดปกติของหัวใจทารกในครรภ์⁽¹⁻⁴⁾ อย่างไรก็ตาม รายงานในระยะหลังนี้จำนวน มากกลับพบข้อมูลที่ไม่ตรงกัน ในบทความนี้จะวิเคราะห์การใช้ 4-chamber view ตรวจหัวใจทารกในครรภ์ว่า

มีประโยชน์ ข้อได้เปรียบ หรือมีข้อจำกัดอย่างไรบ้าง

ตั้งแต่ Copel และคณะ⁽⁵⁾ ได้เสนอผลงานการคัดกรองความผิดปกติของหัวใจทารกในครรภ์ โดยใช้ 4-chamber view ในปี ค.ศ. 1987 โดยพบว่ามีค่าความไว (Sensitivity) ถึงร้อยละ 92 ก็มีการนำ 4-chamber view มาใช้ในทางคลินิกอย่างกว้างขวาง โดยเฉพาะหมู่สูติแพทย์และรังสีแพทย์ ความสำคัญของ 4-chamber view นั้นเป็นที่ยอมรับกันมาก ดังจะเห็นได้จากการที่ในปี ค.ศ. 1991 American Institute of Ultrasound in Medicine (AIUM)⁽⁶⁾ ได้แนะนำให้แพทย์ที่ทำการตรวจทารกในครรภ์ด้วยคลื่นเสียงความถี่สูง ใช้ 4-chamber view ในการตรวจหัวใจทารกด้วยทุกครั้ง ต่อมาอีกไม่นานคือในปี ค.ศ. 1993 American College of Obstetricians and Gynecologist⁽⁷⁾ ได้ให้ข้อเสนอแนะว่านอกจากจะตรวจด้วย 4-chamber view ควรทำการตรวจ Outflow tract ซึ่งเป็นหลอดเลือด Aorta และ Pulmonary ซึ่งออกจาก Ventricle ทั้งซ้ายและขวา ร่วมด้วย และเชื่อว่าจะช่วยให้มีความไวในการตรวจหาความผิดปกติของหัวใจทารกได้ถึงร้อยละ 83-92 หากได้ทำการศึกษาวิเคราะห์ถึงรายงานการศึกษาการใช้ 4-chamber view เพื่อตรวจหาความผิดปกติของหัวใจทารกตั้งแต่ Copel และคณะได้มีรายงานแรกออกมา จะพบว่ามีค่าความไวในการตรวจหาความผิดปกติต่างๆ กันตั้งแต่ร้อยละ 25 ถึงร้อยละ 92^(5, 8-14) (ตารางที่ 1)

ตารางที่ 1. 4-chamber view ในการตรวจหัวใจทารก

Authors	Year	Number of case	4-Chamber-view sensitivity (percent)
Copel ⁽⁷⁾	1987	1022	92
Achiron ⁽⁸⁾	1992	5400	48
Luck ⁽⁹⁾	1992	8523	36
Sharland ⁽¹⁰⁾	1992	>30,000	69
Bromley ⁽¹¹⁾	1992	39 (high risk) 30 (low risk)	63
Bronshstein ⁽¹²⁾	1993	12,793	59
Wigton ⁽¹³⁾	1993	1004	33
Kirk ⁽¹⁴⁾	1994	5967	47

หากพิจารณาจากตารางจะเห็นได้ว่า ความไวของการใช้ 4-chamber view ในการคัดกรองความผิดปกติของหัวใจทารกแตกต่างกันมากมาย โดยมีค่าเฉลี่ยประมาณร้อยละ 50

ปัจจัยที่อาจส่งผลให้การศึกษาในแต่ละรายงานได้ผลแตกต่างกันไป ได้แก่

1. อุบัติการณ์ของโรคหัวใจพิการแต่กำเนิดในประชากรที่ศึกษา
2. การติดตามตรวจทารกหลังคลอด ซึ่งรวมถึงการตรวจคลื่นเสียงความถี่สูง การใช้สาย Cardiac catheterization และการผ่าชั้นสุตรศพ
3. ความสามารถของแพทย์ผู้ตรวจ
4. เครื่องมือที่ใช้ในการตรวจ
5. การศึกษาเป็นการศึกษาไปข้างหน้า (Prospective study) หรือเป็นการศึกษาย้อนหลัง (Retrospective study)
6. อายุครรภ์ขณะที่ทำการตรวจ
7. ภาวะน้ำคร่ำมากหรือน้อย
8. ความอ้วนหรือผอมของมารดา

จะเห็นได้ว่าในขณะที่ 4-chamber view มีข้อดีที่สามารถตรวจได้ง่ายและเหมาะสมแก่สูติแพทย์ในการนำมาตรวจคัดกรองความผิดปกติของหัวใจทารกในครรภ์ แต่ 4-chamber view เพียงอย่างเดียวคงจะไม่สามารถบอกความผิดปกติของหัวใจทารกได้ทั้งหมด โดยเฉพาะอย่างยิ่งในกลุ่มประชากรที่มีความเสี่ยงสูง ฉะนั้นแพทย์ผู้ใช้ 4-chamber view ในการตรวจหัวใจทารกควรจะทราบถึงข้อจำกัดของ 4-chamber view ด้วย เพื่อจะสามารถให้ข้อมูลและคำแนะนำแก่ผู้ป่วยได้ถูกต้องและเหมาะสม

4-chamber view มีความไวในการวินิจฉัยความผิดปกติของหัวใจทารกในกลุ่มที่มีความผิดปกติของลิ้นหัวใจ Mitral และ Tricuspid เช่น Hypoplastic left heart syndrome, Hypoplastic right heart syndrome, Ebstein's anomaly, ความผิดปกติของ Atrioventricular septum เช่น Atrioventricular

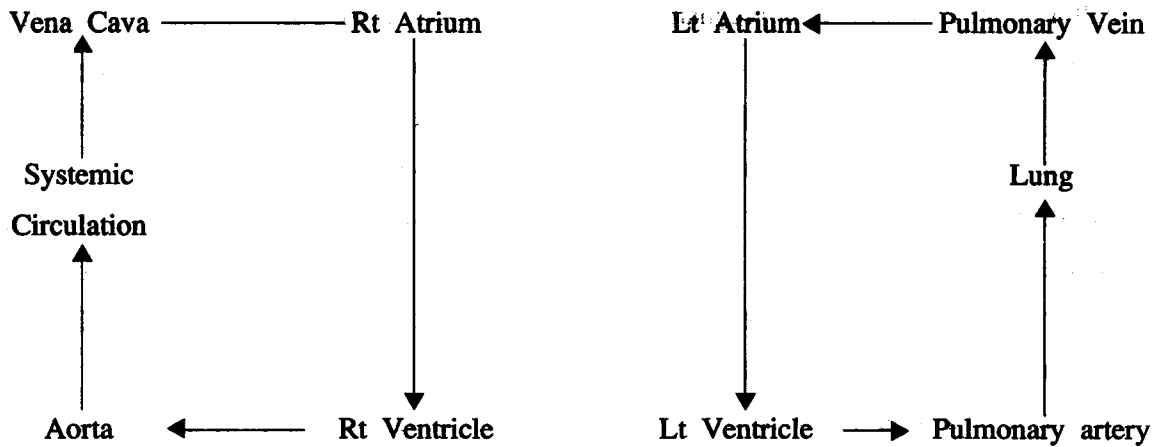
septal defect, Ventricular septal defect ที่มีขนาดใหญ่พอควร, เนื้องอกของกล้ามเนื้อหัวใจ เช่น Rhabdomyoma ปัญหาของ 4-chamber view ส่วนใหญ่มักจะอยู่ที่พยาธิสภาพบริเวณ Outflow tract ถึงแม้ความผิดปกติของ Outflow tract จำนวนหนึ่งจะทำให้ 4-chamber view มีลักษณะผิดปกติ แต่ก็มีจำนวนมากที่อาจไม่พบความผิดปกติจาก 4-chamber view ได้แก่ Tetralogy of Fallot, Transposition of great arteries, Double outlet right ventricle, Truncus arteriosus นอกจากนี้ Coarctation of aorta, Total anomalous pulmonary venous connection ก็เป็นปัญหาในการวินิจฉัยเสมอๆ อย่างไรก็ตามพยาธิสภาพบางอย่างแม้จะทำการตรวจอย่างละเอียด โดย Complete echocardiographic study โดยการประเมินทั้ง Inflow และ Outflow ร่วมด้วยแล้ว ก็ยังอาจผิดพลาดได้ เช่น Atrial septal defect, Ventricular septal defect ขนาดเล็ก, Patent ductus arteriosus และความผิดปกติเช่นการตีบของลิ้นหัวใจเพียงเล็กน้อย⁽¹⁵⁻¹⁹⁾ ซึ่งพยาธิสภาพหลายอย่างที่กล่าวไปนั้น มักเป็นภาวะปกติที่มีอยู่ก่อนคลอดแล้ว แต่จะพบความผิดปกติได้หากตรวจหลังคลอดเท่านั้น จึงเห็นได้ชัดว่าถึงแม้ว่าเราจะทำการตรวจหัวใจทารกอย่างละเอียดเพียงใดก็ตาม จะไม่สามารถรับรองว่าทารกจะปลอดภัยจากพยาธิสภาพดังกล่าวร้อยเปอร์เซ็นต์ ดังนั้นทารกที่มีความเสี่ยงสูงและได้รับการตรวจด้วย Fetal echocardiography แล้ว ก็ควรได้รับการตรวจ Pediatric echocardiography เพื่อยืนยันผลการตรวจอีกครั้งหนึ่งหลังคลอด

ปัญหาจากความผิดพลาดในการวินิจฉัยหัวใจทารกในครรภ์ นอกจากจะเกิดเพราะความซับซ้อนของโครงสร้างของหัวใจเองแล้ว อาจเกิดได้เนื่องจากไม่ได้ตรวจติดตาม หรือตรวจไม่ละเอียดถี่ถ้วน หากแพทย์ไม่ทราบก่อน ผลลัพธ์ที่ตามมาอาจได้แก่ ทารกตายในครรภ์ ทารกเสียชีวิตหลังคลอดหรือหากพยาธิสภาพมีความรุนแรงไม่มากถึงกับทำให้เสียชีวิตในทันที ก็อาจทำให้ต้องผ่าตัดฉุกเฉินซึ่งทำให้ผลของการผ่าตัดไม่ดีเท่าที่ควรและมีภาวะแทรกซ้อนตามมามาก โดยทั่วไปแล้ว

ความผิดปกติทางโครงสร้างของหัวใจทารกในครรภ์ เพียงอย่างเดียว อาจไม่ก่อให้เกิดการเสียชีวิตของทารกในครรภ์ ทารกมักเสียชีวิตเนื่องจากมีความผิดปกติของระบบอื่นๆ หลายนๆ อย่างร่วมด้วยหรืออาจมีความผิดปกติของโครโมโซมร่วมด้วย อย่างไรก็ตามความผิดปกติในจังหวะการเต้นของหัวใจอย่างเดียว อาจทำให้ทารกเสียชีวิตในครรภ์ได้หากไม่ได้รับการวินิจฉัยและรักษาให้ทันท่วงที โดยเฉพาะอย่างยิ่งในกลุ่ม Tachyarrhythmia เช่น Supraventricular tachycardia หรือ Atrial flutter เป็นต้น ในกลุ่มนี้ Ventricle ของทารกจะเต้นเร็วมากกว่า 200 ครั้งต่อนาทีขึ้นไป ทำให้เกิดความผิดปกติในการไหลเวียนโลหิตที่ผ่านเข้าสู่ Atrium ขวา ทำให้มีการคั่งของเลือด และมีการเพิ่มของความดันใน systemic vein เกิด Portal hypertension และการทำงานของตับสูญเสียไปทำให้เกิด Hypoalbuminemia และทารกบวมน้ำในที่สุด ทารกกลุ่มนี้หากไม่ได้รับการรักษาภายใน 1-3 วัน ทารกจะเกิดการบวมน้ำ ทำให้การรักษายากขึ้นและเสียชีวิตในที่สุด⁽²⁰⁻²²⁾

สำหรับความผิดปกติของหัวใจที่มักจะทำให้ทารกเสียชีวิตหลังคลอดนั้นมักเป็นกลุ่มพยาธิสภาพที่เป็น "Ductal dependent" กล่าวคือ การที่ทารกจะดำรงชีวิตอยู่ได้หลังคลอดแล้วจะต้องอาศัยการเปิด (Patency) ของ Ductus arteriosus ซึ่งโดยทั่วไปจะตีบและปิดลงในเวลา 24-48 ชั่วโมงหลังคลอด หากเราพิจารณาถึงลักษณะทางกายวิภาคของหัวใจ จะเห็นได้ว่า Aorta และ Pulmonary artery จะเชื่อมต่อถึงกันด้วย Ductus arteriosus ซึ่งจะเป็นตัวถ่ายเทเลือดจากหัวใจด้านหนึ่งไปยังอีกด้านหนึ่งในกรณีที่มีการตีบตันของทางออกของกระแสเลือดในหัวใจด้านใดด้านหนึ่ง ความผิดปกติของ

หัวใจทารกในครรภ์ ซึ่งต้องอาศัยการเปิดของ Ductus arteriosus ในการดำรงชีวิตของเด็กหลังคลอด ได้แก่ Hypoplastic left heart syndrome, Hypoplastic right heart syndrome, Pulmonic atresia, Aortic atresia, Tetralogy of Fallot, Transposition of great arteries จะเห็นได้ชัดว่า Hypoplastic left heart syndrome, Hypoplastic right heart syndrome, Pulmonic atresia หรือ Aortic atresia มักจะวินิจฉัยได้จาก 4-chamber view ที่ผิดปกติซึ่งจะนำไปสู่การทำ Fetal echocardiography อย่างละเอียด และสามารถนำไปสู่การวินิจฉัยขั้นสุดท้ายในที่สุด แต่ในบางกรณี เช่น Tetralogy of Fallot, Transposition of great arteries จะให้ภาพ 4-chamber view ที่ปกติและทำให้แพทย์วินิจฉัยพลาดได้ หากใช้ 4-chamber view ตรวจเพียงอย่างเดียว ตัวอย่างที่เห็นได้ชัดในกรณีของ Transposition of great arteries เมื่อคลอดแล้วและมีการปิดของ Ductus arteriosus ตามมา จะทำให้ระบบการไหลเวียนโลหิตของทารกแรกคลอดเป็น 2 ระบบแยกจากกัน กล่าวคือในส่วนของหัวใจด้านขวา เลือดจะเทจากทั้ง Superior และ Inferior Vena Cava เข้าสู่ Atrium ขวา ลงสู่ Ventricle ขวา แล้วออกสู่หลอดเลือด Aorta ไปหล่อเลี้ยงอวัยวะต่างๆ แล้วกลับเข้าสู่ Vena Cava อีก ในหัวใจด้านซ้าย Atrium ซ้าย จะรับเลือดจากปอดทาง Pulmonary Vein ลงสู่ Ventricle ซ้ายออกสู่ Pulmonary artery เข้าสู่ปอด แล้วกลับเข้าสู่หัวใจด้านซ้ายอีกทีหนึ่ง ดังนั้น เลือดที่ไปหล่อเลี้ยงส่วนต่างๆ ของร่างกายจะเป็นเลือดที่พร่องออกซิเจนเสมอ ทารกจะเขียว (Cyanosis) และเสียชีวิตในที่สุด หากไม่ได้รับการวินิจฉัยก่อนคลอดและแก้ไขทารกหลังคลอดได้ทันท่วงที (แผนภูมิ 1)



แผนภูมิ 1. แสดงการไหลเวียนโลหิตของทารกที่มี Transposition of great arteries ภายหลังคลอด

จากตัวอย่างกรณีของ Transposition of great arteries จะเห็นได้ว่าถึงแม้ Fetal echocardiography ได้มีการพัฒนามาจนเป็นวิธีที่ยอมรับกันทั่วไปในการนำมาวินิจฉัยความผิดปกติของหัวใจทารกในครรภ์ แต่ความแม่นยำยังไม่ถึงร้อยเปอร์เซ็นต์ และแม้ 4-chamber view จะเป็นภาพมาตรฐานที่แนะนำให้ใช้กันทั่วไป เนื่องจากตรวจได้ง่ายและสามารถคัดกรองความผิดปกติของหัวใจได้มาก แต่อาจไม่สามารถใช้วินิจฉัยความผิดปกติของหัวใจบางอย่างได้ การนำ 4-chamber view มาใช้ร่วมกับตรวจ outflow tract จะช่วยได้การวินิจฉัยแม่นยำมากยิ่งขึ้น แพทย์ผู้ทำการตรวจนอกจากจะทราบประโยชน์และข้อดี ควรจะทราบถึงข้อจำกัดอย่างถ่องแท้ เพื่อจะสามารถให้ข้อมูลและอธิบายให้แก่มารดาได้อย่างถูกต้อง เพื่อมารดาจะสามารถนำไปประกอบในการตัดสินใจแก่ครรภ์ของตนได้อย่างเหมาะสมต่อไป

อ้างอิง

1. สุจิต ผ่าสวัสดิ์. การทำ Fetal cardiac examination. ข้อมูลสำหรับแพทย์ประจำบ้าน พ.ศ. 2536 ภาควิชาสูติศาสตร์-นรีเวชวิทยา คณะแพทยศาสตร์ จุฬาลงกรณ์มหาวิทยาลัย, 2536.
2. Bakman P, Copel JA, Kleinman CS. Management of the fetus with cardiac disease. *Ultrasound Q* 1992;10(2):57-78

3. Uerpaiojkit B, Charoenvidhya D, Witoonpanich P, Phaosavasdi S. Fetal echocardiography and prenatal diagnosis of congenital heart disease. *Chula Med J* 1994 Nov; 38(11):641-52
4. Uerpaiojkit B, Charoenvidhya D, Tannirandorn Y, Witoonpanich P, Phaosavasdi S. Fetal echocardiography : Obstetric application; *Obstet Gynecol Bull* 1994 Oct-Dec;3(4): 1-9
5. Copel JA, Pulu G, Green J, Kleinman CS. Fetal echocardiographic screening for congenital heart disease : The importance of four-chamber view. *Am J Obstet Gynecol* 1987 Sep ;157(3):648-55
6. American Institute of Ultrasound in Medicine. Guidelines for the performance of the antepartum obstetrical ultrasound examination. *J Ultrasound Med* 1991;10:576-8
7. *Ultrasonography in Pregnancy. ACOG Tech Bull.* 1993; December:187.
8. Achiron R, Glaser J, Gelernter I, Hegesh J, Yagel S. Extended fetal echocardiographic examination for detecting cardiac

- malformations in low risk pregnancies: BMJ 1992;304(6828):671-4
9. Luck CA. Value of routine ultrasound scanning at 19 weeks : a four-year study of 8849 deliveries. BMJ 1992 Jun 6;304(6840): 1474-8
 10. Sharland GK, Allan LD. Screening for congenital heart disease prenatally. Results of 2 1/2-year study in the South East Thames Region. Br J Obstet Gynecol 1992 Mar;99(3):220-5
 11. Bromley B, Estrofts JA, Sander SP, Parad R, Roberts D, Frigoletto FD Jr. Fetal echocardiography : accuracy and limitations in a population at high and low risk for heart defects. Am J Obstet Gynecol 1992 May; 166(5):1478-81
 12. Bronshtein M. Zimmer EZ, Gerlis LM, Lorber A, Drugan A. Early Ultrasound diagnosis of fetal congenital heart defects in high-risk and low-risk pregnancies. Obstet Gynecol 1993 Aug; 82(2):225-9
 13. Wigton TR, Sabbagha RE, Tamura RK, Cohen L, Minogue JP, Strasburger JF. Sonographic diagnosis of congenital heart disease : comparison between the four-chamber view and multiple cardiac views. Obstet Gynecol 1993 Aug; 82(2):219-24
 14. Kirk JS, Riggs TW, Comstock CH, Lee W, Yang SS, Weinhouse E. Prenatal screening for cardiac anomalies : the value of routine addition of the aortic root to the four-chamber view. Obstet Gynecol 1994 Sep; 84(3):427-31
 15. Allan LD, Sharland GK, Milburn A, Lockhart SM, Groves AM, Anderson RH, Cook AC, Fagg NL. Prospective diagnosis of 1006 Consecutive cases of congenital heart disease in the fetus. J Am Coll Cardiol 1994 May; 23(6):1452-8
 16. Fyfe DA, Kline CH. Fetal echocardiographic diagnosis of congenital heart disease. Pediatr Clin North Am 1990 Feb; 37(1): 45-78
 17. Kleinman CS, Weinstein EM, Talner NS, Hobbins J C. Fetal echocardiography- Applications and limitations. Ultrasound Med Biol 1984;10:747-55
 18. Blake DM, Copel JA, Kleinman CS. Hypoplastic left heart syndrome : prenatal diagnosis, clinical profile, and management. Am J Obstet Gynecol 1991 Sep; 165(3):529-34
 19. Allan LD. Congenital heart disease. In : Brock DJ, Rodeck CH, Ferguson-Smith MA, eds. Prenatal Diagnosis and Screening. New York : Churchill Livingstone, 1992:271-85
 20. Kleinman CS, Copel JA. Electrophysiological principles and fetal antiarrhythmic therapy. Ultrasound Obstet Gynecol 1991; 1 : 286-97
 21. Hijazi ZM, Rosenfeld LE, Copel JA, Kleinman CS. Amiodarone therapy of intractable atrial flutter in a premature hydropic neonate. Pediatr Cardiol 1992 Oct; 13(4):227-9
 22. Kleinman CS, Copel JA, Weinstein EM, Santulli TV Jr, Hobbins JC. Treatment of fetal supraventricular tachyarrhythmias. J Clin Ultrasound 1985 May; 13(4): 265-73